

Клинические рекомендации

## **Аниридия врожденная**

Кодирование по Международной статистической классификации болезней и проблем, связанных со здоровьем: **Q13.1**

Возрастная группа: **дети**

Год утверждения: **202\_**

Разработчик клинической рекомендации:

- **Общероссийская общественная организация «Ассоциация врачей-офтальмологов»**
- **Ассоциация медицинских генетиков**
- **Общество Офтальмологов России**

## Оглавление

Оглавление.....	2
<b>Список сокращений.....</b>	<b>4</b>
Термины и определения.....	5
1.1 Определение заболевания или состояния (группы заболеваний или состояний)      6	6
1.2 Этиология и патогенез заболевания или состояния (группы заболеваний или состояний)   6	6
1.3 Эпидемиология заболевания или состояния (группы заболеваний или состояний)   8	8
1.4 Особенности кодирования заболевания или состояния (группы заболеваний или состояний) по Международной статистической классификации болезней и проблем, связанных со здоровьем 8	8
1.5 Классификация заболевания или состояния (группы заболеваний или состояний)   8	8
1.6 Клиническая картина заболевания или состояния (группы заболеваний или состояний)   8	8
<b>2. Диагностика заболевания или состояния (группы заболеваний или состояний), медицинские показания и противопоказания к применению методов диагностики.....</b>	<b>10</b>
2.1 Жалобы и анамнез      12	12
2.2 Физикальное обследование    13	13
2.3 Лабораторные диагностические исследования 13	13
2.4 Инструментальные диагностические исследования   14	14
<b>3. Лечение, включая медикаментозную и немедикаментозную терапии, диетотерапию, обезболивание, медицинские показания и противопоказания к применению методов лечения.....</b>	<b>26</b>
3.1 Консервативное лечение      26	26
4. Медицинская реабилитация, медицинские показания и противопоказания к применению методов реабилитации.....	36
5. Профилактика и диспансерное наблюдение, медицинские показания и противопоказания к применению методов профилактики.....	36
<b>6. Организация медицинской помощи.....</b>	<b>37</b>

<b>7. Дополнительная информация (в том числе факторы, влияющие на исход заболевания или состояния).....</b>	<b>38</b>
Критерии оценки качества медицинской помощи.....	38
Список литературы.....	39
<b>Приложение А1. Состав рабочей группы по разработке и пересмотру клинических рекомендаций.....</b>	<b>46</b>
<b>Приложение А2. Методология разработки клинических рекомендаций.....</b>	<b>48</b>
<b>Приложение А3. Справочные материалы, включая соответствие показаний к применению и противопоказаний, способов применения и доз лекарственных препаратов, инструкции по применению лекарственного препарата.....</b>	<b>50</b>
Приложение Б. Алгоритмы действий врача.....	51
Приложение В. Информация для пациента.....	53
<b>Приложение Г1-ГН. Шкалы оценки, вопросники и другие оценочные инструменты состояния пациента, приведенные в клинических рекомендациях.....</b>	<b>54</b>
<b>Персональные данные пациента.....</b>	<b>54</b>

## Список сокращений

АК – аниридийная кератопатия

АФС – аниридийный фиброзный синдром

ВА – врожденная аниридия

ВГД – внутриглазное давление

ВГЖ – внутриглазная жидкость

ВК – врожденная катаракта

ДД – диаметр диска

ДНК – дезоксирибонуклеиновая кислота

ДЗН – диск зрительного нерва

ДЛ-ТСЦК – диод-лазерная транссклеральная контактная циклокоагуляция

ЗВП – зрительно вызванные потенциалы

ИОЛ – интраокулярная линза

МКБ 10 – международная классификация болезней 10-го пересмотра

НЛСК – недостаточность лимбальных стволовых клеток

НРП – нейроретинальный поясок

ОКТ – оптическая когерентная томография

САП – статическая автоматическая периметрия

СТЭ – синустрабекулэктомия

УПК – угол передней камеры

ЦХО – цилиохориоидальная отслойка

ЧЭС – чрезкожная электростимуляция

ЭРГ – электроретинография

ЭФИ – электрофизиологические исследования

Э/Д – соотношение экскавации к диску зрительного нерва

## Термины и определения

**Врожденная аниридия (ВА)** – врожденный порок развития глаза, характеризующийся полной или частичной гипоплазией радужки и патологическими изменениями всех структур глаза.

**Гипоплазия фовеа и диска зрительного нерва (ДЗН)** – отсутствие правильно сформированной сетчатки в зоне фовеа и ДЗН (недоразвитие данных структур), характеризуется отсутствием фовеальной депрессии макулярного контура и уменьшением размеров ДЗН.

**Гониодисгенез** – врожденные аномалии угла передней камеры (УПК) и дренажной системы глаза, возникающие в результате задержки в развитии и дифференциации этих структур.

**Аниридийная кератопатия** – своеобразное нарушение прозрачности роговицы, возникающее на фоне первичной недостаточности лимбальных стволовых клеток (НЛСК) и постепенно прогрессирующее от периферии к центру роговицы в виде васкуляризированного паннуса (нарушение развития и регенерации нормальной роговицы).

**Аниридийный фиброзный синдром (АФС)** – это осложнение, снижающее зрительные функции и описанное только при ВА. Представляет собой фиброзный рубцовый процесс не воспалительного генеза, ассоциированный с развитием гипотонии и фтизиса глаза [40] и возникающий после хирургических вмешательств.

# 1. Краткая информация по заболеванию или состоянию (группе заболеваний или состояний)

## 1.1 Определение заболевания или состояния (группы заболеваний или состояний)

Врожденная аниридия (OMIM #106210) – редкий наследственный врожденный порок развития глаза, характеризующийся полной или частичной гипоплазией радужки и патологическими изменениями всех структур глаза. Заболевание наследуется по аутосомно-доминантному типу с полной пенетрантностью и варьирующей экспрессивностью [1, 2, 3].

## 1.2 Этиология и патогенез заболевания или состояния (группы заболеваний или состояний)

В основе этиологии ВА, как самостоятельной нозологической единицы, лежат мутации гена *PAX6* в 90 % случаев (OMIM \*607108), в том числе хромосомные перестройки региона 11p13 с вовлечением локуса *PAX6* или в 5 % удаленной *цис*-регуляторной области, контролирующей экспрессию гена *PAX6* [1]. В 5 % формирование ВА ассоциировано с мутациями генов *PITX2*(OMIM \*601542), *FOXC1* (OMIM \*601090), *FOXE3* (OMIM\* 601094), *CYP1B1* (OMIM\* 601771), *PITX3* (OMIM\* 602669), *FOXE3* (OMIM\* 601094), *FOXC1* (OMIM\* 601090), *PXDN* (OMIM\* 605158)) [2,4]. Патогенез ВА, клинические проявления, степень поражения различных структур глаза обусловлены генетической гетерогенностью, причем как локусной (мутации различных генов), так и аллельной (тип мутаций). Большое значение в формировании клинической картины играет генетический фон, т.е. совокупность и сочетание генетических вариантов, которые приводят к снижению адаптации [5].

В настоящий момент нет единой классификации ВА. Чарчиль А. в 1996 г. предложила классифицировать ВА с точки зрения этиопатогенеза и клинического портрета. Согласно данной классификации ВА относится к группе мезенхимальных дисгенезов глаза (фенотипическая серия OMIM#107250) [6]. В дальнейшем, после открытия генов, участвующих в этиопатогенезе дисгенезов переднего отрезка глаза, в данной классификации выделили 8 клинико-генетических типов, ассоциированных с мутациями в различных генах (*PITX3* (OMIM\* 602669), *FOXE3* (OMIM\* 601094), *FOXC1* (OMIM\* 601090), *PITX2* (OMIM\* 601542), *CYP1B1* (OMIM\* 601771), *PXDN* (OMIM\* 605158) [7,8]. Кроме того, к этой группе можно отнести и другие состояния, вызываемые мутациями в тех же генах: аномалии группы синдрома Аксенфельда — Ригера (OMIM #602482), иридогониодисгенезы I, II типа (OMIM #601631 и OMIM #137600), аномалия Петерса (OMIM #604229) [9].

Исходя из этиопатогенеза, клинической картины ВА, установления первичной молекулярной природы и литературных данных в настоящий момент целесообразно систематизировать рассматриваемую аномалию следующим образом.

1. Изолированная врожденная аниридия (или несиндромальная врожденная аниридия). В 75% ВА случаев развивается как изолированная глазная аномалия с вовлечением в патологический процесс только зрительного анализатора без изменений в других системах органов [10]. Согласно базе данных OMIM выделяют три формы: AN1 (OMIM #106210), AN2 (OMIM #617141) и AN3 (OMIM #617142). Они ассоциированы соответственно с генами *PAX6*, *ELP4* (OMIM\* 606985) [11] и *TRIM44* (OMIM\* 612298). Однако, единственной причиной ВА по-прежнему считается снижение или изменение функции гена *PAX6*. В данную группу помимо ВА включены аномалии группы офтальмологических синдромов: Аксенфельда — Ригера (OMIM #602482), иридогониодисгенезы I, II типа (OMIM #601631 и OMIM #137600), аномалия Петерса (OMIM #604229) и некоторые другие [9].

2. Аниридия, входящая в симптомокомплекс наследственного синдрома. В 25% случаев ВА является симптомом наследственной синдромальной патологии, при которой поражаются в соответствии с эмбриогенезом неврологическая, эндокринная, опорно-двигательная и другие системы в сочетании друг с другом или по отдельности. Наследственные синдромы с полиорганным поражением и врожденными аномалиями радужки встречаются примерно в 12 % случаев. Данная группа заболеваний ассоциирована с мутациями и хромосомными перестройками, вовлекающими как локус гена *PAX6* [12, 13], так и в других генах (до 5 %) [2, 4, 14, 15]. Основным синдромом данной группы, составляющим более половины всех случаев синдромальной ВА и 2,5–13 % всех случаев изолированной аномалии радужки является синдром WAGR (OMIM #194072), который характеризуется четырьмя клиническими признаками: опухолью Вильмса (W), врожденной аниридией (A), урогенитальными нарушениями (G) и задержкой психомоторного развития (R). Этиологию WAGR синдрома связывают с делециями разной протяженности теломерной части хромосомного региона 11p13 (hg19::chr11:31,000,001—36,400,000), захватывающей одновременно гены *PAX6* и *WT1*, идентифицируемой в литературе как WAGR-область [1, 12, 16].

Кроме WAGR синдрома врожденная аномалия радужки описана в составе синдрома Гиллеспи (OMIM #206700), который характеризуется частичной гипоплазией радужки, отставанием в умственном развитии, мозжечковой атаксией и гипоплазией мозжечка. Только в трех случаях выявлена ассоциация с локусом 11p13 [17,18]. В 2016 году обнаружена

генетическая причина аутосомно-доминантного синдрома Гиллеспи – ген *ITPRI* (OMIM \*147265) [19, 20].

ВА в комбинации с известными на настоящий момент синдромами и в составе некоторых множественных пороков развития описана в единичных случаях при мутациях в генах *FAM111A* (OMIM \*615292), *PORCN* (OMIM \*300651), *BBS1* (OMIM \*209901) [21], при хромосомных синдромах 22q11 [22] и кольцевой хромосомы 6 [23, 24, 25].

В завершении раздела хотелось бы отметить, что прогресс знаний в молекулярной биологии значительно изменил первичное восприятие в этиопатогенезе, клинической картине и возможностях лечебных и реабилитационных мероприятий. Данный процесс только набирает обороты и предполагает возможность дальнейших расшифровок действия генов их влияния на патогенетические механизмы.

### **1.3 Эпидемиология заболевания или состояния (группы заболеваний или состояний)**

Согласно базе данных редких и орфанных заболеваний распространенность изолированной врожденной аниридии (ORPHA:250923) составляет 1-9:100000 [26].

По литературным данным частота встречаемости ВА варьирует от 1:50000 до 1:100000 новорожденных [27-29]. Соотношение семейных и единичных (спорадических) случаев отличается по данным разных авторов: от 2:1 [2, 14, 30] до 1:2 [4, 31].

### **1.4 Особенности кодирования заболевания или состояния (группы заболеваний или состояний) по Международной статистической классификации болезней и проблем, связанных со здоровьем**

Врожденные аномалии (пороки развития) переднего сегмента глаза (Q13)

Q13.1 – Отсутствие радужки.

### **1.5 Классификация заболевания или состояния (группы заболеваний или состояний)**

*(клиника ВА; клинические корреляции с типами мутаций PAX6; клиника глаукомы при ВА; клиника катаракты при ВА; клиника гипоплазии фовеа и ДЗН при ВА)*

### **1.6 Клиническая картина заболевания или состояния (группы заболеваний или состояний)**

Жалобы пациент и родители предъявляют редко. В основном при физикальном обследовании симптомы выявляются педиатрами. При незначительном вовлечении в



патологический процесс радужной оболочки, заболевание диагностируется при плановом скрининге офтальмолога. Объем дефекта радужной оболочки варьирует от ее полного отсутствия до незначительной гипоплазии. При слабой степени выраженности размер зрачка может быть нормальным, однако, могут наблюдаться изменение структуры радужной оболочки при проведении гониоскопии (см. раздел 2.3). Другие изменения радужки характеризуются частичными дефектами в виде атипичной колобомы, эксцентричного зрачка, поликории или эктропиона радужки.

Паночулярный характер повреждений помимо дефекта радужной оболочки характеризуется кератопатией, глаукомой, катарактой, гипоплазией фовеа и ДЗН, микрофтальмом и микрокорнеа [5].

#### *Изменения роговицы при ВА*

*Аниридийная кератопатия* (АК) является одним из наиболее частых осложнений ВА, приводящих к значительному снижению зрительных функций и дискомфорту. В большинстве исследований частота обнаружения видимых изменений роговицы составляет 80-90%. В детском возрасте в 85% случаев преобладают начальные стадии АК [32].

Причину возникновения АК связывают с НЛСК [10] и альтерацией лимбального микроокружения вследствие мутации в гене *PAX6* [33]. Медленное прогрессирование АК сопровождается центростремительным нарастанием конъюнктивального паннуса, неоваскуляризацией, появлением фиброзных участков, захватывающих эпителий роговицы и ее переднюю строму. Установлено, что процесс АК развивается постадийно с постепенным продвижением от периферии роговицы к центру.

Изменения роговицы при АК захватывают не только ее эпителиальные слои. Отмечено аномальное развитие базальной мембраны эпителия и боуменовой мембраны, а также увеличение толщины стромы роговицы [31, 34-36, 37, 38]. В то же время морфологические изменения не затрагивают десцеметову мембрану и эндотелиоциты [39].

#### *Изменения радужки при ВА:*

- полная аниридия — гониоскопически всегда определяются рудименты радужной ткани;
- частичная аниридия;
- атипичная колобома;
- эктропион сосудистой ткани.

У 50-85% пациентов с ВА развиваются помутнения в хрусталике.

### *Клиника катаракты при ВА:*

В детском возрасте катарактальные помутнения преимущественно представлены врожденными помутнениями, которые составляют 44-67% случаев [29, 32].

- врожденная катаракта (ВК) наиболее часто встречается в виде передней и задней полярных катаракт без признаков прогрессирования [32];

- подвывих хрусталика, являющийся проявлением недостаточной стабильности связочного аппарата.

В зависимости от тяжести ВА и состояния цинновых связок может быть диагностирован подвывих хрусталика, характерна его эктопия в верхнюю половину.

### *Клиника глаукомы при ВА:*

Наиболее частым сопутствующим проявлением ВА является глаукома, манифестирующая в большинстве случаев в детском и подростковом возрасте [24, 32, 40]. Ретенция ВГЖ при развитии глаукоматозного процесса при ВА вызвана наличием различных форм гониодисгенеза в том числе закрытием УПК вследствие иридо-корнеального сращения, а также тракционным натяжением остатков рудиментарной радужной ткани над трабекулярной сетью, и дефективностью самой трабекулярной сети. Гониоскопическая картина демонстрирует наличие тонких перемычек, сокращение которых приводит к закрытию УПК.

### *Клиника гипоплазии фовеа и ДЗН при ВА:*

Для детей с ВА характерна различная степень фовеальной гипоплазии, что является причиной нистагма вследствие сенсорной недостаточности и врожденного снижения остроты зрения (0,1 с коррекцией). Частота проявлений гипоплазии фовеа у пациентов с ВА колеблется от 50 до 84%. ВА в 1/3 случаев сопровождается задержкой зрительного развития (delayed visual maturation — DVM) — это замедление способности к развитию фиксации взора в течение первых трех месяцев жизни [5]. В сравнении с гипоплазией фовеа гипоплазия ДЗН встречается намного реже и отмечена у 10,7-23% пациентов [32, 41].

## **2. Диагностика заболевания или состояния (группы заболеваний или состояний), медицинские показания и противопоказания к применению методов диагностики**

*Диагноз ВА выставляют на основании анамнестических данных, результатов клинического офтальмологического обследования, которое включает набор стандартных и высокоинформативных дополнительных методов исследования и результатов молекулярно-генетической диагностики. Полное офтальмологическое*

обследование включает в себя визометрию, тонометрию, гониоскопию, биомикроскопию, офтальмоскопию, измерение центральной толщины роговицы, оптическую когерентную томографию (ОКТ) макулярной зоны и ДЗН, и/или их визуальное исследование с помощью целевой лампы и точного развернутого описания. Выполняется фоторегистрация глазных проявлений. У некоторых пациентов осмотр глазного дна, однако, невозможен (в связи с непрозрачностью оптических сред из-за центрального помутнения роговицы и изменений хрусталика) или ограничен выраженным нистагмом. Отмечаются дополнительные осложнения со стороны нервной системы, почек, эндокринной и других систем органов. Опросный лист для заполнения врачами генетиком и офтальмологом приводится в приложении Г.

Таблица 1 . Методы обследования

<b>Стандартные диагностические методики</b>	<b>Расширенный спектр диагностических методик (дополнительно к стандартному набору)</b>
Наружный осмотр	Оптическое лазерное исследование головки зрительного нерва и слоя нервных волокон с помощью компьютерного анализатора (HRT)
Рефрактометрия, визометрия	Оптическое когерентное послойное исследование переднего и заднего отдела глаза с помощью компьютерного анализатора (ОКТ переднего и заднего отделов)
Биомикроскопия глаза	Электрофизиологические методы исследования (регистрация зрительных вызванных потенциалов коры головного мозга, электроретинография)
Офтальмоскопия	Ультразвуковая пространственная биомикроскопия
Офтальмотонометрия	Периметрия
Измерение диаметра роговицы, лимба (кератометрия, лимбометрия)	Кератопахиметрия, конфокальная микроскопия
Ультразвуковое исследование глазного яблока (В-	Иридокорнеальная гониография (методика предусматривает запись динамической гониоскопии с

сканирование), ультразвуковая биометрия	помощью ретинальной камеры)
Гониоскопия	Биомикрофотография глазного дна с использованием фундус-камеры
MLPA анализ – анализ копийности генов в локусе 11p13 с помощью реакции лигазозависимой амплификации зондов, прямое секвенирование по Сэнгеру гена <i>PAXB</i>	Флуоресцентная <i>in situ</i> гибридизация FISH со специфическими зондами

*У детей с ВА с манифестацией глаукомы в раннем возрасте с развитием клинической картины классического гидрофтальма диагностика глаукомы не представляет особых сложностей. При более поздней манифестации она может вызывать трудности из-за отсутствия или слабой выраженности характерной симптоматики, а также растянутого во времени патологического процесса.*

*Ранняя диагностика направлена на выявление признаков растяжения глаза, вызванного подъемом внутриглазного давления (ВГД), начальных проявлений атрофических процессов в ДЗН, слое нервных волокон сетчатки. Постановка раннего диагноза глаукомы должна базироваться на комплексном анализе данных с учетом асимметричного характера клинических и морфофункциональных характеристик парных глаз.*

*Обнаружение помутнений хрусталика (катаракты) не представляет сложностей и диагностируется, как правило, при биомикроскопии глаза.*

## **2.1 Жалобы и анамнез**

- **Рекомендуется** сбор анамнеза и жалоб у всех пациентов с ВА [40, 42].

**Уровень убедительности рекомендаций С** (уровень достоверности доказательств – 5)

**Комментарии:** *Все дети должны быть обследованы педиатром, при необходимости невропатологом, кардиологом, генетиком и другими специалистами на предмет наличия соматической патологии. Выяснение сведений о раннем постнатальном периоде: частоте и тяжести перенесенных инфекционных заболеваний, хронической патологии, аллергических реакций. Выявление наличия возможных причин и*

*предрасполагающих факторов возникновения заболевания (внутриутробные инфекции, алиментарные факторы и другие) путем ознакомления с состоянием здоровья матерей, сведений акушерско-гинекологического анамнеза. При наличии глаукомы у ребёнка с ВА, важным аспектом расспроса родителей является целенаправленный анализ времени появления признаков глаукомы.*

## **2.2 Физикальное обследование**

Физикальное обследование не информативно.

## **2.3 Лабораторные диагностические исследования**

- **Рекомендуется** подтверждающая молекулярная диагностика ВА и синдрома WAGR обязательная для больных ВА и включает несколько этапов в соответствии с разработанным алгоритмом, представленным в медицинской технологии [43] и патенте RUS 2641254 от 18.08.2017, зарегистрированном в Федеральной службе по интеллектуальной собственности РФ [44] (Рис.1).

**Уровень убедительности рекомендаций А** (уровень достоверности доказательств – 2)

**Комментарии:** *Выделение ДНК из лейкоцитов периферической крови пациентов, собранной в пробирку с ЭДТА (этилендиаминтетрауксусной кислотой), проводится по одному из стандартных протоколов очистки ДНК. Для анализа родительского мозаицизма по обнаруженной у пробанда мутации используются образцы мочи и буккального эпителия. Для проведения кариотипирования и *in situ* гибридизации (FISH) из крови, собранной в пробирку с гепарином, готовится суспензия ядер.*

- **1. Этап.** Проведение анализа копийности генов в локусе 11p13 с помощью реакции лигазозависимой амплификации зондов (MLPA анализ) [43,44].

**Уровень убедительности рекомендаций А** (уровень достоверности доказательств – 2)

**Комментарии:** *В случае обнаружения крупных делеций, для валидации выполняется генотипированиеотягощенных семей по нескольким микросателлитным маркерам хромосомы 11.*

*В случае обнаружения крупных делеций, затрагивающих ген WT1, проводится флуоресцентная *in situ* гибридизация FISH с зондом, специфичным к гену WT1, для валидации гемизиготного состояния локуса у пробанда. Таким пациентам*

выставляется предположительный диагноз WAGR синдрома и даются рекомендации постоянного наблюдения у онколога до 8 лет.

У пробандов с обнаруженными крупными хромосомными делециями обязательно проводится кариотипирование для установления причины хромосомного дисбаланса: простая интерстициальная делеция 11p13 или же хромосомная инверсия или транслокация. Если произошла транслокация, то необходим также анализ кариотипа родителей.

- **2. Этап.** В случае отсутствия крупных структурных изменений локуса 11p13 у пробанда, прямым секвенированием по Сэнгеру определяются точковые изменения гена *PAX6* [43, 44].

**Уровень убедительности рекомендаций А** (уровень достоверности доказательств – 2)

**Комментарии:** Далее мутация пробанда определяется у больных членов семьи, если имеется семейная история. В случае, когда очевидной истории нет, необходимо подтвердить статус мутации *de novo* доказательством отсутствия мутации пробанда у родителей, а также подтвердить биологическое родительство. На этом же этапе проводится анализ возможного соматического мозаицизма у родителей, что важно для оценки риска прогноза для последующего потомства.

Проводится подтверждение патогенности впервые найденных внутригенных мутаций в гене *PAX6* с помощью анализирующих предсказательных программ, доказательства отсутствия данного изменения в выборке здоровых людей и/или у здоровых членов семьи, и, в случае необходимости, функционального анализа.

Все внутригенные мутации получают название в соответствии с транскрипционным вариантом 1 *PAX6* (NM\_000280.4). Границы делеций называются в соответствии с положением *MLPA* проб с уменьшенным сигналом.

#### **2.4 Инструментальные диагностические исследования**

- Рекомендуется рефрактометрия и визометрия всем пациентам с ВА для определения остроты зрения и рефракции [40,45].

**Уровень убедительности рекомендаций С** (уровень достоверности доказательств – 5)

**Комментарии:** У детей с ВА имеются аномалии рефракции во всех случаях, у большинства различные виды астигматизма. Как известно, у детей с ВА и глаукомой,

*по мере растяжения глаза, формируется миопическая рефракция, у трети – миопия высокой степени. При дальнейшем прогрессировании глаукомы и значительном и, зачастую, неравномерном растяжении оболочек глаза, увеличивается степень астигматизма, в значительной степени снижающего остроту зрения и так достаточно низкую у таких детей.*

*Соответственно, исследование клинической рефракции у детей с глаукомой или подозрением на это заболевание преследует две цели: диагностики глаукомного процесса и оценки темпов его прогрессирования – с одной стороны и своевременной оптической коррекции аметропии – с другой.*

*В настоящее время эталонным методом рефрактометрии у детей раннего возраста продолжает оставаться скиаскопия. Вместе с тем, ее успешно дополняют и приборные методы, в том числе осуществляемые с помощью портативных рефрактометров. Неоспоримыми преимуществами последних служат возможность проведения исследования в любых условиях, в том числе в наркозе, а также возможность точного определения меридиана астигматизма.*

- **Рекомендуется** периметрия при наличии у детей с ВА глаукомы или подозрении на нее для оценки степени нарушения светочувствительности зрительной системы [40, 45, 46].

**Уровень убедительности рекомендаций В** (уровень достоверности доказательств – 5)

**Комментарии:** *исследование периферического зрения чрезвычайно важно для диагностики и оценки стадии и динамики течения глаукомного процесса. Безусловно, периметрия осуществима лишь детям старшего возраста, с достаточным уровнем интеллектуального развития. При этом значение имеет исследование поля зрения как с помощью движущихся (кинетическая периметрия), так и неподвижных стимулов (статическая периметрия).*

*Кинетическая периметрия имеет значение в диагностике стадии глаукомы (однако, только при первичной глаукоме взрослых, так как в современных классификациях врожденной глаукомы количественные периметрические критерии отсутствуют) и оценке динамики глаукомного процесса (у взрослых и детей). Оценке подлежит наличие нарушения светочувствительности периферических границ поля зрения, зоны Бьерума, границы слепого пятна.*

*Метод кинетической периметрии уже доказал свою эффективность в мониторинге больных с развитой и далекозашедшей стадиями глаукомы. Вместе с тем, в целях раннего выявления глаукомы рассматриваемый метод уступает статической периметрии.*

*Метод количественной статической периметрии заключается в определении световой чувствительности в различных участках поля зрения с помощью неподвижных объектов переменной яркости. Современные компьютеризированные приборы (Humphrey, Octopus и другие) обеспечивают выполнение исследования в полуавтоматическом режиме (компьютерная или статическая автоматическая периметрия (САП)).*

*Метод позволяет обнаружить даже минимальные дефекты как центрального, так и периферического поля зрения, что позволяет выявлять заболевание на ранних стадиях и существенно повышает эффективность мониторинга глаукомы у детей среднего и подросткового возраста.*

*Повторные исследования целесообразно проводить 2 раза в год, а при впервые выявленной глаукоме (или подборе терапии или после хирургического лечения) рекомендуется проведение исследований в течение первых двух лет наблюдений через 2-3 месяца.*

- **Рекомендуется** биомикроскопия глаза всем пациентам с ВА для оценки состояния структур переднего отрезка глаза [33, 40, 42, 47, 48].

**Уровень убедительности рекомендаций В** (уровень достоверности доказательств – 5)

**Комментарии:**

*Роговица*

*Диагностируют различной степени выраженности АК. АК представляет собой помутнение роговицы в виде периферического паннуса на ранних стадиях патологического процесса, на поздних стадиях - захватывает центральные зоны роговицы. Преимущественно поражаются поверхностные слои, далее страдает строма, что влияет на увеличение толщины роговицы. Первые проявления аваскулярны, далее происходит вращение сосудов в зоне помутнения. Неоваскуляризация роговицы начинается на 6 и 12 часах часового меридиана и прогрессирует далее по всей окружности.*



Существует несколько классификаций АК, одна из которых разработана шведскими учеными в 2010 году [30], другая Lopez-Garcia в 2006 (Таблица 2) [3].

Таблица 2. Классификация кератопатии, связанной с врожденной аниридией (по Eden) [30]

Стадия	Роговичные проявления
0	прозрачная роговица
I	периферическое помутнение роговицы с вращением сосудов не более чем на 1–1,5 мм
II	периферическая неоваскуляризация по всей окружности, не нарушающая центральное зрение
III	вовлечение центральной части роговицы, осмотр глазного дна затруднен, субэпителиальный фиброз, стромальный хейз, центральный рост сосудов
IV	мутная, непрозрачная роговица
V	конечная стадия, иррегулярная структура роговицы, не определяется ни один из ее слоев

Диагностика проявлений АК должна осуществляться с самого раннего возраста, т.к. несмотря на отсутствие клинической симптоматики, начальные признаки потери прозрачности роговицы могут наблюдаться уже с рождения, предопределяя высокий риск прогрессирования АК в дальнейшем.

В большинстве случаев прогрессирование НЛСК при АК проявляется разрушением лимбального барьера, распространением конъюнктивального эпителия в центральные районы роговицы, появлением бокаловидных и воспалительных клеток на ее поверхности, деградацией или полным отсутствием палисад Фогта [15, 27, 41, 49].

При развитии глаукомы клиническая картина поражения роговицы может быть иной. При начальной стадии при минимальном растяжении роговицы наблюдается легкий ее отек в виде опалесценции. Примечательно, что он легко может быть купирован инстилляциями в конъюнктивальную полость гипертонических жидкостей: р-р глюкозы 40%, р-р натрия хлорида 10%, глицерина и другие, что позволяет его дифференцировать с физиологической опалесценцией роговицы, часто наблюдаемой у новорожденных. В последнем случае опалесценция не исчезает.

При дальнейшем прогрессировании глаукомы увеличивается диаметр роговицы, что вызывает образование на эндотелии и десцеметовой мембране разрывов и трещин в виде единичных, а затем и множественных полосчатых помутнений. За счет нарушения барьерной функции в строму роговицы проникает внутриглазная

*жидкость (ВГЖ), нарушаются метаболические процессы, что вызывает отек, а затем и помутнение роговицы. Также происходит увеличение (растяжение) лимба, преимущественно верхнего, а в дальнейшем, при далекозашедшей стадии – во всех отделах (до 5–6 мм).*

*При развитии глаукомы у детей с имеющимися признаками АК подъем ВГД может вызывать ухудшение состояния роговицы: присоединение явлений отека или повышение интенсивности помутнения.*

#### *Передняя камера*

*В норме в области зрачка глубина передней камеры составляет 2,75–3,5 мм. При наличии частичной аниридии визуализация глубины передней камеры не сложна. При отсутствии радужки ориентиром служит передняя поверхность хрусталика. Часто из-за аномалии развития передняя камера может быть мельче средней.*

*При помутнении хрусталика и или его набухании передняя камера может быть мельче. При развитии глаукомы у детей с начальной стадией передняя камера нормальной глубины или слегка глубже, чем в норме. По мере растяжения глазного яблока у таких детей передняя камера продолжает углубляться и может достигать 5–6 мм. Необходимо также проводить сравнительную оценку глубины камеры на обоих глазах. Асимметрия этого показателя является важным диагностическим признаком рассматриваемого заболевания.*

#### *Радужка*

*При ВА может быть полная аниридия (хотя гониоскопически всегда определяются рудиментарные образования радужной ткани) или частичная аниридия с сохранением различного объема гипопластичной радужки.*

#### *Хрусталик*

*Наряду с прозрачностью, размерами и формой отмечают скопления пигмента, факодонез, сублюксацию или иную дислокацию хрусталика. Наиболее часто встречается передняя и задняя полярные врожденные катаракты без признаков прогрессирования. В зависимости от состояния цинновых связок может быть диагностирован подвывих хрусталика, чаще характерна его эктопия в верхнюю половину.*

- **Рекомендуется** конфокальная микроскопия всем пациентам с ВА и АК или ВА и подозрением на АК для изучения клеточной морфологии (прижизненной) глазной поверхности [34,37].

**Уровень убедительности рекомендаций В** (уровень достоверности доказательств – 4)

- **Рекомендуется** гониоскопическое исследование всем пациентам с ВА при сохранении прозрачности роговицы для исследования степени гипоплазии радужки, оценки состояния УПК, выраженности дисгенеза структур дренажной зоны для выработки патогенетически ориентированной тактики лечения [42, 48, 50].

**Уровень убедительности рекомендаций В** (уровень достоверности доказательств – 4)

**Комментарии:** *является методом, позволяющим визуализировать рудиментарную ткань радужки при невозможности ее обнаружения при стандартной биомикроскопии.*

*Гониоскопическая картина демонстрирует наличие высокого прикрепления культи радужки, отсутствие дифференцированной трабекулярной зоны, наличие различного размера перемычек, сокращение которых приводит к закрытию УПК. Наличие выраженной степени гониодисгенеза у детей с ВА может быть предиктором развития глаукоматозного процесса в дальнейшем.*

*С появлением широкопольной цифровой педиатрической ретинальной камеры стало возможным проведение исследования структур УПК у детей без наркоза. Данный метод позволяет документировать результаты исследований в цифровом виде и проводить сравнительный анализ изменений в динамике. Иридокорнеальная гониография, с помощью ретинальной камеры, является объективным методом ранней диагностики патологических процессов в УПК глаза.*

- **Рекомендуется** тонометрия всем пациентам с ВА для исследования уровня ВГД и гидродинамики глаза, учитывая высокий риск развития глаукомы у детей с аниридией [40, 42, 51, 52].

**Уровень убедительности рекомендаций В** (уровень достоверности доказательств – 4)

**Комментарии:** *для контроля ВГД рекомендовано использовать тонометр Маклакова (стандарт тонометрии в РФ), аппланационный тонометр Гольдмана (стандарт тонометрии в мире) или различные типы бесконтактных тонометров. Удобным для детей представляется автоматические портативные тонометры с контактной*

*(рикошетной) методикой измерения, позволяющие измерять ВГД без местной анестезии, в том числе у детей раннего возраста.*

*При анализе данных тонометрии учитывают абсолютные цифры уровня ВГД, суточные колебания и разницу офтальмотонуса между глазами. Суточные колебания уровня ВГД, а также его асимметрия между парными глазами у здоровых лиц, как правило, находятся в пределах 2–3 мм рт. ст. и лишь в редких случаях достигают 4–6 мм рт. ст.*

*В связи с тем, что на оценку данных тонометрии в значительной степени оказывает влияние толщина и диаметр роговицы, претерпевающие существенные изменения у детей на фоне развития глаукомы, целесообразно учитывать и эти параметры.*

*Исследование толщины роговицы позволяет правильно интерпретировать результаты тонометрии глаза. Данные тонометрии в глазах с роговицей, имеющей толщину в центре более 580 мкм, нуждаются в коррекции в сторону понижения (реальное ВГД ниже полученных данных).*

- **Рекомендуется** ультразвуковая биометрия (А-сканирование или эхобиометрия) всем детям с ВА для определения размеров глазного яблока, глубины передней камеры, что позволяет при наличии глаукомы выявить тенденцию к прогрессированию глаукомы и оценить стадию процесса [42,53].

**Уровень убедительности рекомендаций В** (уровень достоверности доказательств– 4)

- **Рекомендуется** ультразвуковое В-сканирование всем пациентам с ВА для оценки состояния внутренних структур глаза (оболочек, стекловидного тела, хрусталика и других), что особенно актуально при непрозрачных преломляющих средах [42, 53].

**Уровень убедительности рекомендаций В** (уровень достоверности доказательств– 4)

- **Рекомендуется** методика ультразвуковой компьютерной биомикроскопии всем пациентам с ВА при необходимости получить четкое изображение структур переднего отрезка глаза (особенно важным это представляется при помутнении роговицы), для оценки характера гипоплазии радужки, структур УПК, дренажной зоны и трабекулы в частности. При этом возможно измерить толщину роговицы (мм), радужки (мм), глубину передней камеры (мм), величину иридокорнеального угла (град.) и другие параметры [40, 42].

**Уровень убедительности рекомендаций В** (уровень достоверности доказательств– 4)

**Комментарии:** при ВА акустическая картина переднего сегмента глаза характеризуется, как правило, наличием рудиментарной радужки по всей окружности или отдельными участками с различной степенью выраженности ее гипоплазии. Патологические изменения можно обнаружить и в отношении структуры, размеров и положения цилиарного тела, его отростков и других структур глазного яблока. Причем особенности этих изменений при наличии глаукомы в определенной мере позволяют выработать оптимальную тактику хирургического лечения таких больных, особенно при нарушении прозрачности оптических сред глаза. При полной аниридии стандартная биомикроскопия редко позволяет выявить имеющиеся рудиментарные остатки радужной ткани (культи радужки).

- **Рекомендуется** офтальмоскопия всем пациентам для оценки состояния структур заднего отрезка глаза [40, 42, 51, 54, 55].

**Уровень убедительности рекомендаций В** (уровень достоверности доказательств – 4)

**Комментарии:** Оптимальным методом выявления изменений структуры ДЗН и сетчатки является офтальмоскопия (обратная офтальмоскопия на щелевой лампе с линзами 60, 78 или 90 дптр, прямая офтальмоскопия на щелевой лампе через центральную часть линзы Гольдмана или Ван Бойнингена).

Одной из причин снижения зрения у детей с ВА является гипоплазия фовеальной области и ДЗН. Цвет ДЗН может варьировать от бледно-розового цвета до бледного, размер – от нормального до уменьшенного (гипопластичного), ДЗН может иметь овальную и вытянутую форму. Макулярная зона и фовеа могут иметь разную степень аномалий световых рефлексов указывающих на их гипопластичность: ступенчатость, не правильную форму, отсутствие светового рефлекса. На периферической части сетчатки часто встречаются аномалии пигментации по типу гипопигментации.

При манифестации глаукомы развивается влияющая на дальнейшее снижение зрительных функций глаукомная оптическая нейропатия, что закономерно требует детальной характеристики изменений ДЗН. Сложность заключается в невозможности визуализации структур глазного дна у детей из-за помутнений роговицы.

*Для глаукомы характерны атрофические изменения в ДЗН, проявляющиеся деколорацией (побледнением) участков диска, расширением и деформацией его экскавации, уменьшение площади и истончение нейроретинального пояса (НРП).*

*При осмотре ДЗН при подозрении на глаукому и при глаукоме необходимо проводить количественную (размер ДЗН, соотношение экскавации к диску (Э/Д), соотношение НРП к ДЗН) и качественную оценку следующих параметров (форма, высота и цвет НРП, его отсутствие (краевая экскавация) или тенденция к истончению, деколорация участков ДЗН, сдвиг сосудистого пучка).*

*Соотношение Э/Д. Физиологическая экскавация ДЗН, как правило, имеет горизонтально-овальную форму: горизонтальный диаметр длиннее вертикального примерно на 8%. Увеличенная физиологическая экскавация при большом размере диска чаще имеет округлую форму. В норме экскавация на обоих глазах симметричная. При этом в 96% случаев соотношение Э/Д находится в пределах 0,2 ДД. В начальной стадии глаукомы четких различий между физиологической и глаукомной экскавацией не существует. Можно визуализировать сдвиг и перегиб сосудистого пучка. При прогрессировании врожденной глаукомы с высокими цифрами ВГД, уже при развитой стадии формируется довольно объемная экскавация.*

*Расширение экскавации при глаукоме обычно происходит во всех направлениях, однако чаще всего в вертикальном направлении за счет истончения НРП в верхнем и нижнем секторах ДЗН, что связано с особенностями строения решетчатой пластинки.*

*Нейроретинальный поясок. При развитии глаукоматозного процесса постепенно происходит уменьшение ширины НРП, которое может быть равномерным по всей окружности, локальным краевым или сочетанным. Для глаукомы характерны атрофические изменения в ДЗН. Клинически они проявляются в деколорации (побледнении) участков НРП, чаще в темпоральной зоне (необходимо дифференцировать с атрофией зрительного нерва неглаукомного генеза).*

*Перипапиллярная атрофия – истончение/разрушение хориоретинальной ткани вокруг ДЗН. При глаукоме распространенность перипапиллярной атрофии выше, особенно с носовой стороны перипапиллярного пространства.*

*Следует помнить, что отдельно каждого из приведенных симптомов недостаточно для постановки правильного диагноза. Правильное решение может дать только*

*комплексная оценка состояния ДЗН и перипапиллярной сетчатки. Для документирования состояния ДЗН удобно использовать цветную фоторегистрацию.*

- **Рекомендуется** ОКТ переднего отрезка глаза детям с ВА и АК для объективной оценки состояния роговицы и в качестве дополнительного метода диагностики лимбальных прогениторных структур [56,57].

**Уровень убедительности рекомендаций В** (уровень достоверности доказательств– 4)

**Комментарии:** *ОКТ переднего отрезка может быть полезна в определении глубины стромальных помутнения, определения толщины роговицы, визуализации структур передней камеры глаза при непрозрачности оптических сред*

- **Рекомендуется** морфометрические методы диагностики, включающие Гейдельбергскую ретинотомографию и ОКТ, для объективной оценки внутренних структур глаза – зрительного нерва и сетчатки рекомендуются всем пациентам с ВА при прозрачности сред [42, 51, 58].

**Уровень убедительности рекомендаций В** (уровень достоверности доказательств– 4)

**Комментарии:** *приборы оснащены компьютерными программами, которые способствуют получению изображения, а также формированию и хранению базы данных, обеспечивающей количественный анализ изображения.*

*Рассматриваемый метод исследования позволяет количественно оценить состояние параметров сетчатки, зрительного нерва у детей с аниридией.*

*Определены особенности изменения структуры ДЗН при глаукоме у детей с аниридией.*

*У большинства детей с ВА определяется сглаженность макулярного контура за счет уменьшения фовеальной депрессии, характерной для гипоплазии макулы. Отмечены особенности структуры сетчатки при ВА: у большинства детей наблюдается уменьшение параметра общего макулярного объема увеличение параметра толщины сетчатки в центре фовеа (macular central minimum zone), что подтверждает отсутствие правильного формирования макулярной области или ее гипоплазию.*

*При развитии глаукомного процесса характерными особенностями, полученными с помощью ОКТ являются:*

○ уменьшение толщины слоя нервных волокон сетчатки в перипапиллярной зоне с преимущественными изменениями в темпоральной зоне, нарастающее по мере прогрессирования глаукомы;

○ изменение артерио-венозного индекса преимущественно в сторону его увеличения, цифровое подтверждение нарушения гемодинамики сосудистых ветвей центральной артерии и центральной вены сетчатки в виде уменьшения их калибра;

○ уменьшение толщины слоя ганглиозных клеток и ганглиозного комплекса.

Метод Гейдельбергской ретиноматографии в большей степени при глаукоме позволяет охарактеризовать состояния ДЗН. В частности, при прогрессировании глаукомы отмечаются значительное увеличение основных параметров экскавации ДЗН: объема экскавации (*cup volume*), максимальной глубины экскавации (*max cup depth*), а также площади экскавации и уменьшение значений НРП: объема (*rim volume*) и площади (*rim area*). Наиболее значимым фактором атрофии структур при врожденной глаукоме послужил показатель, характеризующий среднюю толщину слоя нервных волокон (*mean RNLF thickness*), величина которого при глаукоме значительно снижается.

Вместе с тем, следует подчеркнуть, что данные, полученные с помощью рассмотренных приборных методов, не являются “эталонными” в диагностике глаукомного процесса, а лишь дополняют результаты комплексного обследования ребенка, которые следует оценивать во всей совокупности.

Однако подтвержденное при этом ухудшение состояния ДЗН является важным прогностическим признаком прогрессирования глаукомы.

- **Рекомендуются** электрофизиологические методы исследования (ЭФИ), включающие электроретинографию (ЭРГ) общую, ритмическую, на структурированные стимулы и другие, зрительные вызванные потенциалы (ЗВП) на световые и структурированные стимулы всем пациентам для определения функционального состояния глаза. Все исследования проводят в соответствии с международными стандартами ISSF [59].

**Уровень убедительности рекомендаций В** (уровень достоверности доказательств– 4)

**Комментарии:** электроретинограмма и ее компоненты служат объективным показателем функционального состояния сетчатки у детей с ВА и сопутствующей ей патологии (глаукома, гипоплазия ДЗН макулы и др). Для регистрации ЗВП применяют современные компьютерные системы, позволяющие выделять



потенциалы малой величины из шума, используют усреднение и фильтры, нивелирующие различные артефакты. Исследование проводят как во время бодрствования ребенка, так и в состоянии медикаментозного сна или наркоза. Основное внимание уделяют показателям латентности. При анализе полученных данных принимают во внимание, что на формирование пика P1 ЗВП главным образом оказывает влияние сохранность ретинокортикального пути, зрелость фовеальной области сетчатки и сохранность стриарной коры. Кроме того, следует учитывать, что этот метод не дает возможности оценить сохранность ассоциативных и когнитивных функций головного мозга, которые обеспечивают «зрительное распознавание».

Особенно важными представляются данные ЭФИ при отсутствии возможности оценки остроты зрения из-за возраста ребенка и при помутнении роговицы, когда нельзя визуализировать структуры заднего полюса.

При наличии гипоплазии ДЗН и структур макулярной области изменяются показатели ЭФИ: при регистрации ЗВП снижаются амплитудные показатели, удлиняется латентность; ЭРГ демонстрирует снижение амплитудных характеристик.

При развитии глаукоматозного процесса результаты ЭФИ имеют некоторые особенности.

При глаукоме серия последовательных ЭФИ до нормализации ВГД и после позволяет оценить состояние сетчатки и зрительного нерва, динамику изменений и спрогнозировать конечные функциональные результаты.

Регистрация супернормальной ЭРГ одновременно с высокими цифрами ВГД свидетельствует о непродолжительном периоде гипертензии и благоприятном функциональном исходе. Высокие цифры ВГД с низкой амплитудой ЭРГ характерны для более выраженных патологических изменений в структуре сетчатки и более тяжелом функциональном прогнозе. После нормализации ВГД амплитуда ЭРГ в течении 3–6 месяцев снижается до величин соответствующих стадии заболевания и сохранности нейроэпителлия сетчатки. При стойкой нормализации ВГД ЭРГ имеет тенденцию к умеренному повышению амплитуды.

ЗВП при глаукоме уже в начальной стадии заболевания меняют свои амплитудно-временные характеристики во всем диапазоне пространственных частот, которые отражают состояние аксонов ганглиозных клеток сетчатки.

*ЗВП при прогрессировании болезни имеют прямую корреляцию изменения амплитудно-частотных характеристик от стадии глаукомы. Латентность по мере прогрессирования заболевания и перехода в более позднюю стадию увеличивается, а амплитуда снижается, и к абсолютной стадии глаукомы ЗВП не регистрируются. При стойкой компенсации ВГД происходит стабилизация, а затем частичное восстановление амплитудно-временных характеристик ЗВП.*

### **3. Лечение, включая медикаментозную и немедикаментозную терапии, диетотерапию, обезболивание, медицинские показания и противопоказания к применению методов лечения**

#### **3.1 Консервативное лечение**

##### **3.1.1. Профилактика и лечение АК**

- **Рекомендуется** назначение медикаментозной терапии в виде кератопротекторных препаратов, среди которых наиболее эффективным способом является назначение препаратов искусственной слезы без консервантов, препаратов гиалуроновой кислоты, гелевых препаратов и мазей с содержанием декспантенола перед сном детям с ВА при наличии АК и/или для профилактики роговичных осложнений. Использование протекторов роговицы необходимо назначать с раннего возраста [42, 53, 56, 60].

**Уровень убедительности рекомендаций С** (уровень достоверности доказательств– 5)

#### **Комментарии:**

*Основные положения :*

*– лечение начинать с раннего возраста;*

*– если препарат искусственной слезы без консервантов недостаточно эффективен, необходимо заменить его на препарат с содержанием гиалуроновой кислоты без консервантов;*

*максимальное количество используемых местных препаратов не должно превышать трех, во избежание дальнейшего повреждения роговицы;*

*– постоянно использовать только глазные препараты без консервантов;*

*препараты с одинаковым фармакологическим действием не должны использоваться в комбинации.*

*Показатели эффективности:*

- отсутствие прогрессирования АК;
- удержание ВГД в пределах оптимального уровня с минимальным числом препаратов в течение суток;
- отсутствие ускользания эффекта в течение длительного периода;
- минимальное системное воздействие;
- минимум побочных эффектов;
- хорошая переносимость.

*Показания к назначению кератопротекторной терапии и современных гипотензивных препаратов при АК и глаукоме:*

- всем детям со спорадической и наследственной формами ВА и аниридной глаукоме;
- сразу после выявления АК у ребенка;
- сразу после выявления повышенного ВГД у ребенка;
- применяют для коррекции уровня ВГД в послеоперационный период, а также для попытки нормализации ВГД у оперированных детей в ожидании повторного оперативного вмешательства.

### **3.1.2 Гипотензивные препараты при наличии глаукомы**

*Лечение врожденной глаукомы хирургическое. Вместе с тем, в период подготовки ребенка к операции, а также, в ряде случаев, и после нее – при недостаточном гипотензивном эффекте вмешательства, все же необходима медикаментозная офтальмогипотензивная терапия.*

- **Рекомендуется** назначение гипотензивных средств при наличии глаукомы у детей с ВА для снижения ВГД. При выборе препарата необходимо учитывать возраст ребенка, а в процессе лечения тщательно контролировать общий и локальный статус пациента для исключения возможных осложнений гипотензивной терапии. Препараты с одинаковым фармакологическим действием не должны использоваться в комбинации [61–63].

**Уровень убедительности рекомендаций А** (уровень достоверности доказательств– 2)

**Комментарии:** *выбор препаратов для лечения вторичной глаукомы достаточно сложен, поскольку основная масса гипотензивных средств, разработанных в последнее время, не проходили клинические испытания на детях, и соответственно не*

могут быть рекомендованы для применения в детской практике. Тем не менее, при наличии соответствующих показаний, закономерно встает вопрос о возможности применения эффективных офтальмогипотензивных средств, имеющихся в арсенале “взрослых” офтальмологов.

*Алгоритм назначения гипотензивных препаратов при аниридийной глаукоме:*

- препаратами первой линии выбора при врожденной глаукоме остаются ингибиторы карбоангидразы и  $\beta$ -адреноблокаторы;
- при высоком ВГД начинать сразу с комбинированных препаратов, а при недостаточной эффективности добавлять препарат из другой фармакологической группы (простагландин, альфа-2 адреностимулятор или -холиномиметик);
- применение двух и более гипотензивных препаратов является одним из критериев для скорейшего перехода к хирургическому лечению;

*Офтальмолог сталкивается с такими проблемами при консервативном лечении аниридийной глаукомы как:*

- тяжелые поражения глазной поверхности вследствие НЛСК;
- плохая переносимость местной гипотензивной терапии (в связи с этим низкий комплаенс к данной терапии у детей и взрослых);
- необходимость использования нескольких гипотензивных препаратов усугубляет роговичные проблемы, включая появление точечной кератопатии и рецидивирующих эрозий, усиливающих процессы неоваскуляризации;
- системные побочные эффекты местной гипотензивной терапии: эта проблема касается преимущественно детей, она значительно ограничивает спектр лекарственных препаратов возможных к применению;
- побочные эффекты системной гипотензивной терапии: иногда временное применение ингибиторов карбоангидразы необходимо для снижения ВГД, что может привести к изменению электролитного состава крови (низкий уровень калия), тошноте, рвоте, снижению физической активности [61, 62].

### **3.1.3 Нейротрофическое лечение**

- **Рекомендуется** медикаментозное нейротрофическое лечение детям с ВА и глаукомой с целью сохранения и стимуляции зрительных функций. Терапию следует проводить регулярно (1–2 раза в год) [64].

**Уровень убедительности рекомендаций В** (уровень достоверности доказательств– 4)

**Комментарии:** *в комплекс нейротрофического лечения включают препараты, влияющие на периферическое кровообращение и улучшающие микроциркуляцию, миотропные спазмолитики, ноотропные препараты, нейропептиды, ангиопротекторы, антиоксиданты, корректоры метаболизма, поливитамины. Терапию проводят под контролем невропатолога.*

### **3.2 Хирургическое лечение (показания к неотложному, в том числе повторному хирургическому лечению; методы хирургического лечения)**

#### **3.2.1 Методы хирургического лечения глаукомы при ВА**

- **Рекомендуется** хирургическое лечение детям с ВА при развитии глаукомы для снижения ВГД. Только хирургическим методом возможно устранить препятствия оттоку ВГЖ, создаваемые различными структурными аномалиями дренажной зоны. При глаукоме это срочное или наиболее раннее хирургическое лечение при первых признаках декомпенсации глаукома [40, 42, 65-67].

**Уровень убедительности рекомендаций В** (уровень достоверности доказательств– 4)

**Комментарии:** *Показания к неотложному хирургическому лечению (в том числе повторному):*

- *высокий уровень ВГД, который не может быть нормализован каким-либо другим методом лечения, кроме хирургического;*
- *невозможность осуществления других методов лечения (в том числе несоблюдение врачебных рекомендаций, выраженные побочные эффекты) или недоступность соответствующей медикаментозной терапии;*
- *повторные операции необходимо проводить даже при остаточных зрительных функциях.*

*Хирургическое лечение глаукомы у детей с ВА находится в центре лечебных мероприятий, осуществляемых таким больным.*

*Существует два целевых направления оперативных вмешательств при врожденной глаукоме.*

*Первое предусматривает восстановление (точнее, формирование) оттока ВГЖ, либо за счет устранения препятствия на ее естественном пути, либо путем создания нового пути оттока влаги (фистулы) в «обход» естественных дренажных путей.*

*Второе направление хирургического лечения детей с этой патологией представлено вмешательствами, направленными на сокращение продукции ВГЖ цилиарным телом.*

- **Рекомендуются** следующие хирургические методы формирования оттока водянистой влаги детям с ВА и глаукомой [65-67]:

– операции, направленные на устранение органических препятствий на пути водянистой влаги к трабекуле (гониотомия, в том числе с гониопунктурой; трабекулотомия *ab interno*);

– вмешательства фистулизирующего типа, предусматривающие формирование нового канала из передней камеры глаза наружу, в интрасклеральное пространство (диатермогониопунктура, микродиатермогониопунктура, трабекулотомия *ab externo*, операция гониодиализа с трабекулотомией *ab externo*, синустрабекулэктомия (СТЭ) и ее модификации).

**Уровень убедительности рекомендаций В** (уровень достоверности доказательств– 4)

**Комментарии:** *ряд зарубежных клиник предлагает операцией первого выбора операцию трабекулотомию *ab interno* и *ab externo*. Но как показывает практика это хирургическое вмешательство вызывает сложности в локализация склерального синуса во время хирургического лечения, а также наличие зачастую неоваскляризации в УПК делает это вид хирургического лечения труднореализуемым и связанным с повышенным риском интраоперационных геморрагических осложнений.*

*Наиболее стабильный гипотензивный эффект имеет операция СТЭ. Эта модификация хирургического вмешательства преследует цель формирования фистулы из передней камеры глаза в интрасклеральное пространство (объем которого расширяется глубокой склерэктомией). Особенностью при проведении данного хирургического вмешательства у детей с аниридией является иссечение трабекулы без выполнения полноценной базальной иридэктомии и более широкое иссечение трабекулярной зоны, которое связано со склонностью к послеоперационному фиброзу у этой группы пациентов. Так же рекомендовано более тщательное накладывание склеральных швов и ушивание конъюнктивы для исключения послеоперационной гипотонии.*

- **Рекомендуется** модифицированная СТЭ с аппликацией цитостатика или импланта (дренажные устройства); или применение имплантов (дренажные устройства) детям с ВА и глаукомой при отсутствии эффекта от вышеперечисленных операций для нормализации офтальмотонуса или в качестве операции первого выбора при наличии факторов риска и предполагаемой убежденности в неэффективности классической методики СТЭ [65].

**Уровень убедительности рекомендаций В** (уровень достоверности доказательств– 4)

**Комментарии:** *применение цитостатиков уменьшает формирование синехий и сращений в области формирования послеоперационной фильтрационной подушки и под склеральным лоскутом. Аппликацию делают на этапе до иссечения трабекулярной зоны. Должно быть исключено попадание цитостатика в переднюю камеру глаза. Необходимо тщательное промывание операционного поля после аппликации значительным количеством физиологического раствора с заменой инструментов. Следует осторожно использовать цитостатические препараты, учитывая высокий риск прогрессирования АК после их применения на фоне существующей НЛСК.*

*В последние годы при появлении современных хорошо переносимых детским глазом конструкций дренажей приоритетным направлением в хирургии глаукомы при ВА стало применение дренажных устройств в качестве операции первого выбора. Применение имплантов (дренажные устройства, клапанов) различных модификаций не представляет особой сложности и позволяет продлить гипотензивный эффект операции и установить контролируемый уровень ВГД. Но при выборе данной тактики лечения у детей с аниридией надо учитывать высокий риск активного фиброзного процесса в послеоперационном периоде.*

- **Рекомендуются** хирургические методы, направленные на уменьшение секреции водянистой влаги (диод-лазерная циклофотокоагуляция, диатермокоагуляция) детям с ВА и глаукомой при неэффективности хирургического лечения направленного на улучшение оттока ВГЖ [42, 50].

**Уровень убедительности рекомендаций В** (уровень достоверности доказательств– 5)

**Комментарии:** В основе этих хирургических вмешательств лежит температурное воздействие непосредственно на цилиарные отростки, либо на питающие их задние длинные цилиарные артерии.

Диод-лазерную циклофотокоагуляцию чаще проводят в несколько этапов. Задействуют не больше 2х квадрантов за один этап. Задача вмешательства достичь нормализацию ВГД до нормальных значений или до значений позволяющих нормализовать ВГД при помощи инстилляций гипотензивных капель. Между этапами хирургического лечения желательно выдерживать не менее трех месяцев для стабилизации показателей ВГД и резорбции воспалительного процесса в зоне оперативного вмешательства.

Диатермокоагуляция задних длинных цилиарных артерий предусматривает непосредственное термическое трансклеральное воздействие на сосудистое русло, что приводит к обляции сосудов, нарушению кровоснабжения и снижению продукции ВГЖ.

После выполнения операций «циклодеструктивного» плана, ребенку на 2–3 дня назначают группы ингибиторов карбоангидразы внутрь в возрастной дозировке, комбинируя, таким образом, хирургическое и медикаментозное подавляющее воздействие на цилиарное тело.

Вышеизложенные хирургические вмешательства по снижению продукции ВГЖ, служат альтернативой традиционным методам хирургического лечения у многократно оперированных детей и являются операциями выбора у детей с глаукомой в терминальной стадии.

### **3.2.2. Хирургическое лечение катаракты при ВА**

- **Рекомендуется** проведение хирургического вмешательства – факоаспирации или аспирации-ирригации врожденной катаракты (ВК) с\без имплантации интраокулярной линзы (ИОЛ) в зависимости от характера помутнения хрусталика и наличия сопутствующей патологии глаза у детей с ВА и катарактой при выявлении выраженных изменений хрусталика, вызывающих значительную зрительную депривацию [42, 68-72].

**Уровень убедительности рекомендаций В** (уровень достоверности доказательств-4)

**Комментарии:** главным фактором при определении сроков хирургического вмешательства, как при двусторонней, так и при односторонней катаракте на



*аниридийных глазах является выраженность помутнений хрусталика, определяющаяся формой катаракты, влияющей на формирование зрительных функций ребёнка в сенситивный период.*

*Хирургическое лечение ВК у детей с ВА показано при наличии оптически значимых помутнений хрусталика, располагающихся вдоль зрительной оси глаза и вызывающих снижение зрительных функций. Как правило, непрогрессирующие полярные помутнения хрусталика в условиях отсутствия радужной оболочки не оказывают депривующего действия и не нуждаются в раннем хирургическом вмешательстве. Оперативное вмешательство может быть отсрочено до более старшего возраста в зависимости от динамики прогрессирования катарактальных помутнений и снижения остроты зрения.*

*Хирургия катаракты у пациентов с аниридией связана с определенными сложностями:*

- расчет силы ИОЛ до операции может быть затруднен из-за нестабильной поверхности глаза, нистагма и полярных катаракт;*
- размер, длину разреза и место расположения необходимо тщательно продумать, чтобы избежать возникновения или обострения АК у этих пациентов;*
- исследование капсулы хрусталика показало снижение толщины капсулы у детей на 50% по сравнению с нормальным контролем;*
- из-за гипопластической радужной оболочки, приводящей к отсутствию цилиарной борозды при аниридии, имплантация в капсульный мешок является единственным вариантом интраокулярной коррекции афакии.*

*Современная технология хирургии катаракты включает:*

- тоннельные роговичные или корнеосклеральные микроразрезы с последующей шовной фиксацией основного разреза, выполнение парацентезов на 3 и 9 часах;*
- использование современных вискоэластиков для защиты эндотелия роговицы;*
- применение дифференцированных методик переднего капсулорексиса с формированием минимального диаметра (менее 5 мм) для более стабильной фиксации ИОЛ в капсульном мешке;*

– аппаратная или мануальная аспирация-ирригация хрусталиковых масс;

–эндокапсулярная имплантация гибких акриловых ИОЛ.

Методики факоаспирации катаракты соответствуют методикам по удалению ВК более подробно описанной в КР по ВК.

- Рекомендуется проведение консервативного медикаментозного и при необходимости хирургического лечения у детей с ВА при развитии интра- и послеоперационных осложнений [40, 42, 73-75].

**Уровень убедительности рекомендаций В** (уровень достоверности доказательств– 5)

**Комментарии:** важно знать, что хирургическое вмешательство (по поводу глаукомы и катаракты) может спровоцировать прогрессирование АК, хирургия глаукомы может стимулировать дислокацию и помутнение хрусталика. По данным литературы наиболее распространенным осложнением хирургии катаракты было развитие глаукомного процесса, требующего в дальнейшем дополнительных антиглаукоматозных вмешательств с целью нормализации ВГД.

Важно знать, что отсутствие радужки, полиморфизм выявленных изменений глаза, в том числе наличие НЛСК обуславливает особенности интра- и послеоперационного течения АК и влияет на исходы хирургического лечения и на прогноз заболевания.

Осложнение хирургического вмешательства, описанное только при ВА – аниридинный фиброзный синдром (АФС), представляет собой фиброзный рубцовый процесс, ассоциированный с развитием гипотонии, снижающее зрительные функции и в ряде случаев приводящее к субатрофии глаза.

Неблагоприятными факторами, осложняющими послеоперационное течение первичной глаукомы, служат избыточное рубцевание и активная регенерация, вызываемая пролиферацией фибробластов теноновой капсулы и эписклеры в области оперативного вмешательства. У детей с аниридией процессы пролиферации в зоне вмешательства в раннем послеоперационном периоде более активны, чем у обычных детей и взрослых, что объясняет более низкую эффективность антиглаукоматозных операций при лечении глаукомы.

Рубцеванию в зоне хирургического воздействия способствуют: недостаточный объем иссекаемой части трабекулы, закрытие зоны операции гониосинехиями, которые

*являются последствиями послеоперационных иритов и кровоизлияний в переднюю камеру, повышенные слипчивые процессы .*

*Современные способы, препятствующие избыточной пролиферации, включают: уменьшение травматичности операций, широкое иссечение конъюнктивы и эписклеры, применение глюкокортикостероидов, протеолитических ферментов и использование цитостатиков из группы антиметаболитов.*

*Кроме избыточного рубцевания, эффект антиглаукоматозных операций зависит от ряда других осложнений: синдром мелкой камеры, цилиохориоидальная отслойка (ЦХО), гифема, макулярный отек.*

*Синдром мелкой передней камеры в послеоперационном периоде может быть связан с усиленной фильтрацией ВГЖ через послеоперационную фистулу, наличием наружной фильтрации вследствие плохой адаптации конъюнктивального разреза, а также ЦХО.*

*Самым частым среди всех послеоперационных осложнений у детей с аниридией отмечена ЦХО. Перепад ВГД, возникающий во время операции, является пусковым механизмом к клиническому проявлению сосудистой патологии, а отсутствие радужки снижению эффективности медикаментозной стабилизации ВГД.*

*Медикаментозная терапия ЦХО включает глюкокортикостероиды, кофеин, антиоксиданты и др. Мидриатики не эффективны. При отсутствии эффекта показано хирургическое лечение в виде- задней склерэктомии и выпускация супрахориоидальной жидкости.*

*Медикаментозная терапия при гифеме, гемофтальме включает гемостатические препараты, сосудукрепляющие, противовоспалительные, рассасывающие, антиоксиданты и др.. При тотальной гифеме показано промывание передней камеры.*

*В раннем послеоперационном периоде может развиваться рецидив гипертензии либо вследствие блокады зоны трабекулэктомии остатками корня радужки (если есть частичная аниридия) и хрусталиковой блокаде (цилиохрусталиковый блок) либо развитию слипчивого процесса между лоскутами склеры или конъюнктивы. В этих случаях рекомендуется консервативное лечение, при отсутствии эффекта от которого в течение 5–7 суток возможно проведение ревизия зоны операции (нидлинг) с целью разъединения структур препятствующих выходу ВГЖ.*

*При образовании плоскостных синехий между корнем радужки (при частичной аниридии) и зоной внутренней фистулы рекомендована ИАГ-лазерная рефистулизация (но не позже 1 месяца после развития сращения).*

- **Рекомендуется** применять противовоспалительные и антибактериальные препараты всем детям с ВА профилактики инфекции и воспаления в послеоперационном периоде [74,75].

**Уровень убедительности рекомендаций В** (уровень достоверности доказательств– 5)

#### **4. Медицинская реабилитация, медицинские показания и противопоказания к применению методов реабилитации**

- **Рекомендуется** коррекция аномалий рефракции всем детям с ВА с целью повышения остроты зрения (при аниридии выявляются миопия, гиперметропия, астигматизм). Рекомендуется назначение двух пар очков: обе пары очков должны иметь УФ-фильтр (UVA и UVB блок) для света с длиной волны более 400 нм; одна пара очков должна иметь легкое затемнение на 20% (для дома и облачных дней на улице), другая пара очков должна быть затемнена на 80% (для улицы в солнечные дни) [40, 42].

**Уровень убедительности рекомендаций С**(уровень достоверности доказательств – 5)

- **Рекомендуется** поддержка раннего зрительного развития всем детям с ВА с целью стимулирования интереса ребенка к зрительному изучению окружающего мира; помогающая общему развитию ребенка, ускоряющее его двигательное, социальное и когнитивное развитие. [40, 42, 74].

**Уровень убедительности рекомендаций С** (уровень достоверности доказательств– 5)

#### **5. Профилактика и диспансерное наблюдение, медицинские показания и противопоказания к применению методов профилактики**

- **Рекомендуется** диспансерное наблюдение, которое является необходимым для всех детей и подростков с ВА и сочетанной с ней патологией. Дети с подозрением на глаукому или установленным диагнозом ставятся на диспансерный учет в поликлинике с частотой осмотров после хирургического лечения через 1 месяц, при

стабильном течении – 1 раз в 3–6 месяцев. Очень важен регулярный контроль за ВГД, размерами глаза, остротой зрения. Всем детям проводят комплекс обследований включающий оценку состояния переднего и заднего отрезков глаза, измерение ВГД, диаметра роговицы, ширины лимба, определение рефракции и зрительных функций (по возможности). Плановые осмотры и выявление осложнений — основная цель медицинского сопровождения ВА [40,74].

**Уровень убедительности рекомендаций В** (уровень достоверности доказательств– 4)

- **Рекомендуется** медико-генетическое консультирование семей, отягощенных по ВА: обследование всех членов семей с учетом клинического полиморфизма (неполным проявлением клинического портрета); молекулярно-генетическая диагностика членов семей с минимальными клиническими признаками заболевания, расчет генетического риска, планирование и ведение беременности совместно с врачом-генетиком [6, 43].

**Уровень убедительности рекомендаций В** (уровень достоверности доказательств– 4)

## **6. Организация медицинской помощи**

- При наличии у ребенка подозрения на наличие аномалии развития переднего отрезка глаза и аниридии или подтвержденного диагноза ВА участковые врачи-педиатры, врачи общей практики (семейные врачи) направляют детей на консультацию к врачу-офтальмологу. Врач-офтальмолог оценивает состояние глаза, проводит обследование, включающее методы инструментальных исследований для уточнения диагноза. При необходимости проведения диагностических процедур с применением анестезии дети направляются в детское офтальмологическое отделение.
- При наличии показаний к хирургическому лечению у ребёнка с ВА и установленным диагнозом глаукомы и/или катаракты, данное лечение осуществляется в условиях стационара в детском офтальмологическом отделении. После оказания медицинской помощи ребенок направляется в детский офтальмологический кабинет. В дальнейшем он находится под диспансерным наблюдением врача-офтальмолога детского офтальмологического кабинета.

## 7. Дополнительная информация (в том числе факторы, влияющие на исход заболевания или состояния)

### *Гено-фенотипические корреляции.*

Анализ гено-фенотипических корреляций между типом дефекта локуса гена *PAX6* и поражением различных структур глаза позволил выявить более мягкий фенотип у пациентов с хромосомными делециями 3'-*цис*-регуляторной области гена *PAX6*, не затрагивающими кодирующую последовательность. У пациентов с этим типом 11p13 хромосомных делеций достоверно чаще отсутствует кератопатия, гипоплазия фовеа и нистагм. Выявлено также, что у пациентов с делециями WAGR-области положение делеции на хромосоме влияет на риск развития нефробластомы. Опухоль развивается достоверно при вовлеченности в область делеции локуса гена *LMO2* (11p13 OMIM\*180385), кодирующего супрессор опухолевого роста «протеин 2, содержащий LIM-домен». Таким образом, если в результате ДНК-диагностики у пациента выявлена хромосомная делеция 3'-*цис*-регуляторной области гена *PAX6*, то прогноз течения заболевания более благоприятный, что, однако, не отменяет необходимого для поддержания зрения у таких больных ухода и мониторинга. В частности, риск развития глаукомы у больных с делецией 3'-*цис*-регуляторной области остается таким же высоким, как и у остальных пациентов с ВА [76].

При определении у пациента с аниридией хромосомной делеции WAGR-области, у него резко возрастает риск развития нефробластомы до 50–70%, если же выявленная делеция захватывает локус гена *LMO2*, этот риск повышается до 90%.

Эти сведения могут и должны быть использованы генетиками при медико-генетическом консультировании больных с ВА и синдромом WAGR. АФС – это осложнение, снижающее зрительные функции, описанное только при ВА. Представляет собой фиброзный рубцовый процесс не воспалительного генеза, ассоциированный с развитием гипотонии и фтизиса глаза [77], возникающий после хирургических вмешательств. Для того чтобы избежать развитие АФС или поздних осложнений, таких как хронический увеит, желательно выполнять минимальные хирургические разрезы, применять эластичные неокрашенные интраокулярные линзы и исключить имплантацию искусственных диафрагм, имитирующих радужную ткань [77].

## **Критерии оценки качества медицинской помощи**

№	Критерии качества	Уровень убедительности рекомендаций	Уровень достоверности доказательств
1	Выполнена биомикроскопия глаза	B	4
2	Выполнена тонометрия	B	4
3	Выполнена эхобиометрия	B	5
4	Выполнена офтальмоскопия	B	4
5	Выполнена лабораторная молекулярно-генетическая диагностика	A	2
6	Определены показания к хирургическому вмешательству или медикаментозной терапии	B	4
7	Выполнено оказание офтальмологической хирургической помощи при наличии глаукомы	B	4
8	Выполнено оказание офтальмологической хирургической помощи при наличии катаракты	B	4
9	Выполнен подбор гипотензивной терапии	A	2
10	Выполнен подбор кератотрофической терапии при наличии аниридной кератопатии	B	4

### Список литературы

1. Crolla J. A., van Heyningen V. Frequent chromosome aberrations revealed by molecular cytogenetic studies in patients with aniridia // *Am J Hum Genet.* – 2002. – Т. 71, № 5. – С. 1138-49
2. Hingorani M., Moore A. Aniridia // *GeneReviews(R) / Pagon R. A. и др.* – Seattle (WA), 1993
3. Gramer E., Reiter C., Gramer G. Glaucoma and frequency of ocular and general diseases in 30 patients with aniridia: a clinical study // *Eur J Ophthalmol.* – 2012. – Т. 22, № 1. – С. 104-10
4. Kokotas H., Petersen M. B. Clinical and molecular aspects of aniridia // *Clin Genet.* – 2010. – Т. 77, № 5. – С. 409-20
5. Käsmann-Kellner B., Seitz B. [Aniridia syndrome: clinical findings, problematic courses and suggestions for optimization of care (“aniridia guide”)] // *Ophthalmologe.* – 2014. – Т. 111, № 12. – С. 1145-56. PMID: 25475188
6. Churchill A., Booth A. Genetics of aniridia and anterior segment dysgenesis // *Br J Ophthalmol.* – 1996. – Т. 80, № 7. – С. 669-73
7. Cheong S. S., Hentschel L., Davidson A. E., Gerrelli D., Davie R., Rizzo R., Pontikos N., Plagnol V., Moore A. T., Sowden J. C., Michaelides M., Snead M., Tuft S. J., Hardcastle A. J. Mutations in CPAMD8 Cause a Unique Form of Autosomal-Recessive Anterior Segment Dysgenesis // *Am J Hum Genet.* – 2016. – Т. 99, № 6. – С. 1338-1352
8. Choi A., Lao R., Ling-Fung Tang P., Wan E., Mayer W., Bardakjian T., Shaw G. M., Kwok P. Y., Schneider A., Slavotinek A. Novel mutations in PXDN cause microphthalmia and anterior segment dysgenesis // *Eur J Hum Genet.* – 2015. – Т. 23, № 3. – С. 337-41
9. Gould D. B., John S. W. Anterior segment dysgenesis and the developmental glaucomas are complex traits // *Hum Mol Genet.* – 2002. – Т. 11, № 10. – С. 1185-93
10. Practical paediatric ophthalmology. / Taylor D., Hoyt C. S. – Oxford England; Cambridge, Mass., USA: Blackwell Science, 1997. – 232 p.
11. Kikuta H., Laplante M., Navratilova P., Komisarczuk A. Z., Engstrom P. G., Fredman D., Akalin A., Caccamo M., Sealy I., Howe K., Ghislain J., Pezeron G., Mourrain P., Ellingsen S., Oates A. C., Thisse C., Thisse B., Foucher I., Adolf B., Geling A., Lenhard B., Becker T. S. Genomic regulatory blocks encompass multiple neighboring genes and maintain conserved synteny in vertebrates // *Genome Res.* – 2007. – Т. 17, № 5. – С. 545-55
12. Robinson D. O., Howarth R. J., Williamson K. A., van Heyningen V., Beal S. J., Crolla J. A. Genetic analysis of chromosome 11p13 and the PAX6 gene in a series of 125 cases referred with aniridia // *Am J Med Genet A.* – 2008. – Т. 146A, № 5. – С. 558-69
13. Dansault A., David G., Schwartz C., Jaliffa C., Vieira V., de la Houssaye G., Bigot K., Catin F., Tattu L., Chopin C., Halimi P., Roche O., Van Regemorter N., Munier F., Schorderet D., Dufier J. L., Marsac C., Ricquier D., Menasche M., Penfornis A., Abitbol M. Three new PAX6



- mutations including one causing an unusual ophthalmic phenotype associated with neurodevelopmental abnormalities // *Mol Vis.* – 2007. – T. 13. – C. 511-23
14. Netland P. A., Scott M. L., Boyle J. W. t., Lauderdale J. D. Ocular and systemic findings in a survey of aniridia subjects // *J AAPOS.* – 2011. – T. 15, № 6. – C. 562-6
  15. Chen P., Zang X., Sun D., Wang Y., Wang Y., Zhao X., Zhang M., Xie L. Mutation analysis of paired box 6 gene in inherited aniridia in northern China // *Mol Vis.* – 2013. – T. 19. – C. 1169-77
  16. Miller R. W., Fraumeni J. F., Jr., Manning M. D. Association of Wilms's Tumor with Aniridia, Hemihypertrophy and Other Congenital Malformations // *N Engl J Med.* – 1964. – T. 270. – C. 922-7
  17. Ticho B. H., Hilchie-Schmidt C., Egel R. T., Traboulsi E. I., Howarth R. J., Robinson D. Ocular findings in Gillespie-like syndrome: association with a new PAX6 mutation // *Ophthalmic Genet.* – 2006. – T. 27, № 4. – C. 145-9
  18. Graziano C., D'Elia A. V., Mazzanti L., Moscano F., Guidelli Guidi S., Scarano E., Turchetti D., Franzoni E., Romeo G., Damante G., Seri M. A de novo nonsense mutation of PAX6 gene in a patient with aniridia, ataxia, and mental retardation // *Am J Med Genet A.* – 2007. – T. 143A, № 15. – C. 1802-5
  19. McEntagart M., Williamson K. A., Rainger J. K., Wheeler A., Seawright A., De Baere E., Verdin H., Bergendahl L. T., Quigley A., Rainger J., Dixit A., Sarkar A., Lopez Laso E., Sanchez-Carpintero R., Barrio J., Bitoun P., Prescott T., Riise R., McKee S., Cook J., McKie L., Ceulemans B., Meire F., Temple I. K., Prieur F., Williams J., Clouston P., Nemeth A. H., Banka S., Bengani H., Handley M., Freyer E., Ross A., Study D. D. D., van Heyningen V., Marsh J. A., Elmslie F., FitzPatrick D. R. A Restricted Repertoire of De Novo Mutations in ITPR1 Cause Gillespie Syndrome with Evidence for Dominant-Negative Effect // *Am J Hum Genet.* – 2016. – T. 98, № 5. – C. 981-92
  20. Gerber S., Alzayady K. J., Burglen L., Bremond-Gignac D., Marchesin V., Roche O., Rio M., Funalot B., Calmon R., Durr A., Gil-da-Silva-Lopes V. L., Ribeiro Bittar M. F., Orssaud C., Heron B., Ayoub E., Berquin P., Bahi-Buisson N., Bole C., Masson C., Munnich A., Simons M., Delous M., Dollfus H., Boddaert N., Lyonnet S., Kaplan J., Calvas P., Yule D. I., Rozet J. M., Fares Taie L. Recessive and Dominant De Novo ITPR1 Mutations Cause Gillespie Syndrome // *Am J Hum Genet.* – 2016. – T. 98, № 5. – C. 971-80
  21. Verloes A., Nancy F., Grattagliano B., Delezoide A. L., Guibaud P., Schaaps J. P., Le Merrer M., Maroteaux P. Osteocraniostenosis // *J Med Genet.* – 1994. – T. 31, № 10. – C. 772-8
  22. Weber F. M., Dooley R. R., Sparkes R. S. Anal atresia, eye anomalies, and an additional small abnormal acrocentric chromosome (47,XX,mar+): report of a case // *J Pediatr.* – 1970. – T. 76, № 4. – C. 594-7

23. Chitayat D., Hahm S. Y., Iqbal M. A., Nitowsky H. M. Ring chromosome 6: report of a patient and literature review // *Am J Med Genet.* – 1987. – Т. 26, № 1. – С. 145-51
24. Nelson L. B., Spaeth G. L., Nowinski T. S., Margo C. E., Jackson L. Aniridia. A review // *Surv Ophthalmol.* – 1984. – Т. 28, № 6. – С. 621-42
25. Sachdev M. S., Sood N. N., Kumar H., Ghose S. Bilateral aniridia with Marfan's syndrome and dental anomalies--a new association // *Jpn J Ophthalmol.* – 1986. – Т. 30, № 4. – С. 360-6
26. URL: <https://www.orpha.net/> (дата обращения:04.03.2019)
27. Grønskov K., Olsen J. H., Sand A., Pedersen W., Carlsen N., Bak Jylling A. M., Lyngbye T., Brøndum-Nielsen K., Rosenberg T. Population-based risk estimates of Wilms tumor in sporadic aniridia. A comprehensive mutation screening procedure of PAX6 identifies 80% of mutations in aniridia // *Hum Genet.* – 2001. – Т. 109, № 1. – С. 11-8
28. Blanco-Kelly F., Villaverde-Montero C., Lorda-Sanchez I., Millan J. M., Trujillo-Tiebas M. J., Ayuso C. Guidelines for genetic study of aniridia // *Arch Soc Esp Oftalmol.* – 2013. – Т. 88, № 4. – С. 145-52
29. Edén U., Beijar C., Riise R., Tornqvist K. Aniridia among children and teenagers in Sweden and Norway // *Acta Ophthalmol.* – 2008. – Т. 86, № 7. – С. 730-4
30. Chien Y. H., Huang H. P., Hwu W. L., Chien Y. H., Chang T. C., Lee N. C. Eye anomalies and neurological manifestations in patients with PAX6 mutations // *Mol Vis.* – 2009. – Т. 15. – С. 2139-45; Netland P. A., Scott M. L., Boyle J. W. t., Lauderdale J. D. Ocular and systemic findings in a survey of aniridia subjects // *J AAPOS.* – 2011. – Т. 15, № 6. – С. 562-6
31. Park S. H., Park Y. G., Lee M. Y., Kim M. S. Clinical features of Korean patients with congenital aniridia // *Korean J Ophthalmol.* – 2010. – Т. 24, № 5. – С. 291-6
32. Воскресенская, А. А. Клинические особенности врожденной аниридии в детском возрасте / А. А. Воскресенская, Н. А. Поздеева, Т. А. Васильева и др. // *Российская педиатрическая офтальмология.* – 2016. – № 3. – С. 121–129.
33. Lee H., Khan R., O'Keefe M. Aniridia: current pathology and management // *Acta Ophthalmol.* — 2008. — Vol. 86. — P. 708-715
34. Lagali N., Edén U., Utheim T. et al. In vivo morphology of the limbal palisades of fogg correlates with progressive stem cell deficiency in aniridic-related keratopathy // *Invest. Ophthalmol. Vis.* — 2013. — №54. — P. 5333-5342.
35. Edén U., Fagerholm P., Danyali R., Lagali N. Pathologic epithelial and anterior corneal nerve morphology in early-stage congenital aniridickeratopathy // *Ophthalmology.* — 2012. — №119. — P. 1803-1810.

36. Whitson J., Liang C., Godfrey D. et al. Central corneal thickness in patients with congenital aniridia // *Eye Contact Lens*. — 2005. — №31. — P. 221-224.
37. Le Q., S.X. Dengand, J. Xu. In vivo confocal microscopy of congenital aniridia- associated keratopathy. // *Eye (Lond)*. – 2013. - 27(6). – p.763-766
38. Voskresenskaya, A. Clinical and morphological manifestations of aniridia-associated keratopathy on anterior segment optical coherence tomography and in vivo confocal microscopy / A. Voskresenskaya, N. Pozdeyeva, T. Vasilyeva et al. // *Ocul. Surf.* – 2017. – Vol. 15, № 4. – P. 759–769.
39. Bausili M., Alvarez de Toledo J., Barraquer R. et al. Histopathology Findings of Corneal Buttons in Congenital Aniridia Patients // *Ophthalmic Res.* — 2016. — №56. — P. 202-206
40. Singh B; Mohamed A; Chaurasia S; Ramappa M; Mandal AK; Jalali S; Sangwan VS Clinical manifestations of congenital aniridia. *J Pediatr Ophthalmol Strabismus*. 2014; 51(1):59-62 (ISSN: 1938-2405)
41. Hingorani, M. Detailed ophthalmologic evaluation of 43 individuals / M. Hingorani, K. A. Williamson, A. T. Moore et al. // *Invest. Ophthalmol. Vis. Sci.* – 2009. – Vol. 50, № 6. – P. 2581-2590
42. Monica Samant, Bharesh K. Chauhan, Kira L. Lathrop & Ken K. Nischal. Congenital aniridia: etiology, manifestations and management, *Expert Review of Ophthalmology*, 2016, 11:2, 135-144, DOI: 10.1586/17469899.2016.1152182
43. Марахонов А.В., Васильева Т.А., Воскресенская А.А., Кадышев В.В., Поздеева Н.А., Шилова Н.В., Браславская С.И., Хлебникова О.В., Зинченко Р.А., Куцев С.И. Опыт применения медицинской технологии диагностики врожденной аниридии в ФГБНУ "МГНЦ" // *Медицинская генетика*. 2017. Т. 16. № 11. С. 23-26
44. Марахонов А.В., Васильева Т.А., Куцев С.И., Зинченко Р.А., Кадышев В.В. Способ дифференциальной и подтверждающей молекулярно-генетической диагностики врожденной аниридии и WAGR–синдрома // Патент на изобретение RUS 2641254 18.08.2017
45. Chang JW; Kim JH; Kim SJ; Yu YS. Congenital aniridia: long-term clinical course, visual outcome, and prognostic factors. *Korean J Ophthalmol*. 2014; 28(6):479-85 (ISSN: 1011-8942)
46. Käsman-Kellner B; Seitz B. Aniridia syndrome: clinical findings, problematic courses and suggestions for optimization of care ("aniridia guide"). *Ophthalmologe*. 2014; 111(12):1145-56 (ISSN: 1433-0423)
47. Bakri S. Aniridia in the newborn. <http://emedicine.medscape.com/article/1200592-over-view> (01-15-2013).

48. Grant WM, Walton DS. Progressive changes in the angle in congenital aniridia, with development of glaucoma. *Trans Am Ophth Soc* 1974;72:207-28/
49. Воскресенская, А. А. Диагностические возможности оптической когерентной томографии и лазерной сканирующей конфокальной микроскопии в изучении проявлений аниридийной кератопатии / А. А. Воскресенская, Н. А. Поздеева, Т. А. Васильева и др. // Вестник офтальмологии. – 2017. – Т. 133, № 6. – С. 30–44.
50. Viestenz A; Seitz B; Deland E; Fiorentzis M; Latta L; Viestenz A; Käsmann-Kellner B Clinical anatomy of the anterior chamber angle in congenital aniridia and consequences for trabeculotomy/cyclophotocoagulation *Clin Anat.* 2018; 31(1):64-67 (ISSN: 1098-2353)
51. Brémond-Gignac D. Glaucoma in Aniridia. *J Fr Ophtalmol* 2007;30(2):196-9.
52. Diago T, Harto M et al. Aniridia, congenital glaucoma and white corneas in a newborn baby. *Arch Soc Esp Oftalmol* 2009;84(11):573-6.
53. Valenzuela A, Cline RA. Ocular and nonocular findings in patients with aniridia. *Can J Ophthalmol* 2004;39:632-8.
54. McCulley TJ, Mayer K et al. Aniridia and optic nerve hypoplasia. *Eye* 2005;19(7):762-4.
55. Gramer E, Reiter C, Gramer G. Glaucoma and frequency of ocular and general diseases in 30 patients with aniridia: a clinical study. *Eur J Ophthalmol* 2012;22(1):104-10.
56. Mayer KL, Nordlund ML et al. Keratopathy in congenital aniridia. *Ocul Surf* 2003; 1(2):74-9.
57. Gregory-Evans, K., R. Cheong-Leen, S. M. George, J. Xie, M. Moosajee, P. Colapinto and C. Y. Gregory-Evans. Non-invasive anterior segment and posterior segment optical coherence tomography and phenotypic characterization of aniridia. // *Can J Ophthalmol.* - 2011. - 46(4). p. 337-344
58. Holmström G, Eriksson U et al. Optical coherence tomography is helpful in the diagnosis of foveal hypoplasia. *Acta Ophthalmol* 2010;88(4):439-42.
1. Хватова А.В., Тарасенков А.О., Яковлев А.А. Функциональное состояние сетчатки и зрительного нерва при врожденной глаукоме // *Клиническая физиология зрения.* - Москва, МБН., 2002, С.43-54
59. Lee H, Meyers K et al. Complications and visual prognosis in children with aniridia. *J Pediatr Ophthalmol Strabismus* 2010;47(4):205-10.
60. Bowman R.J., Cope J., Nischal K.K. Ocular and systemic side effects of brimonidine 0.2% eye drops (Alphagan) in children. *Eye (Lond)*. 2004; 18(1):24-6.
61. Coppens G., Stalmans I., Zeyen T., Casteels I. The safety and efficacy of glaucoma medication in the pediatric population. *J Pediatr Ophthalmol Strabismus.* 2009; 46(1):12-8.

62. Gramer E, Reiter C, Gramer G. Glaucoma and frequency of ocular and general diseases in 30 patients with aniridia: a clinical study. *Eur J Ophthalmol* 2012;22(1):104-10.
1. Л.А.Катаргина, Е.В.Мазанова, А.О.Тарасенков .Опыт наблюдения и лечения детей с врожденной аниридией. *Практическая медицина №2 (87)-2015/том 1, стр 79-80*
63. Okada K, Mishima HK et al. Results of filtering surgery in young patients with aniridia. *Hiroshima J Med Sci* 2000;49(3):135-8.
64. Swanner JC, Walton DS, Chen TC. Prevention of aniridic glaucoma with goniosurgery. *Int Ophthalmol Clin* 2004;44(1):67-71.
65. Arroyave CP, Scott IU et al. Use of glaucoma drainage devices in the management of glaucoma associated with aniridia. *Am J Ophthalmol* 2003;135(2):155-9.
66. Jusufovic V; Cabric E; Popovic-Beganovic A; Musanovic Z; Zvornicanin J .Treatment of congenital aniridia associated with subluxated infantile cataract. *Med Arch.* 2014; 68(3):212-4 (ISSN: 0350-199X)
67. Schneider S, Osher RH et al. Thinning of the anterior capsule associated with congenital aniridia. *J Cataract Refract Surg* 2003; 29(3):523-5.
68. Hou ZQ, Hao YS et al. Clinical pathological study of the anterior lens capsule abnormalities in familial congenital aniridia with cataract. *Beijing Da Xue Xue Bao* 2005;37(5):494-7.
69. Neuhann IM, Neuhann TF. Cataract surgery and aniridia. *Curr Opin Ophthalmol* 2010;21(1):60-4.
70. Reinhard T, Engelhardt S, Sundmacher R. Black diaphragm aniridia intraocular lens for congenital aniridia: long-term follow-up. *J Cataract Refract Surg* 2000;26(3):375-81.
71. Tsai JH, Freeman JM et al. A progressive anterior fibrosis syndrome in patients with postsurgical congenital aniridia. *Am J Ophthalmol* 2005;140(6):1075-9.
72. Lee H, Meyers K et al. Complications and visual prognosis in children with aniridia. *J Pediatr Ophthalmol Strabismus* 2010;47(4):205-10.
73. Lee H, Khan R, O'Keefe M. Aniridia: current pathology and management. *Acta Ophthalmol* 2008;86(7):708-15.
74. Hingorani M.I., Hanson and V. van Heyningen. Aniridia // *Eur J Hum Genet* – 2012.- 20(10). - p.1011-1017
75. Rixen, J.J., A.W.Cohen,A.S.Kitzmann,M.D.WagonerandK.M.Goins(2013). Treatment of aniridia with Boston type I keratoprosthesis. *Cornea* 32 (7):947-950



## **Приложение А1. Состав рабочей группы по разработке и пересмотру клинических рекомендаций**

1. **Катаргина Людмила Анатольевна** - руководитель группы, главный внештатный специалист детский офтальмолог Министерства здравоохранения РФ, Заместитель директора по научной работе ФГБУ «Национальный медицинский исследовательский центр глазных болезней им Гельмгольца» Минздрава РФ профессор, д.м.н., Москва; член президиума Общероссийской общественной организации «Ассоциация врачей-офтальмологов», член президиума Общества офтальмологов России, главный внештатный специалист детский офтальмолог МЗ РФ, председатель профильной комиссии по детской офтальмологии МЗ РФ, заместитель председателя профильной комиссии по офтальмологии МЗ РФ, заслуженный врач РФ, заслуженный деятель науки.
2. **Зинченко Рена Абульфазовна** – Заместитель директора по научно-клинической работе ФГБНУ «Медико-генетический научный центр», заведующий лабораторией генетической эпидемиологии, профессор, д.м.н., Москва;
3. **Кадышев Виталий Викторович** - старший научный сотрудник лаборатории генетической эпидемиологии ФГБНУ «Медико-генетический научный центр», врач-генетик, офтальмолог, к.м.н., Москва;
4. **Мазанова Екатерина Викторовна** - научный сотрудник отдела патологии глаз у детей ФГБУ «Национальный медицинский исследовательский центр глазных болезней им Гельмгольца» Минздрава РФ, член Общероссийской общественной организации «Ассоциация врачей-офтальмологов», секретарь профильной комиссии по детской офтальмологии МЗ РФ, к.м.н., Москва;
5. **Марахонов Андрей Владимирович** - старший научный сотрудник лаборатории генетической эпидемиологии ФГБНУ «Медико-генетический научный центр», к.б.н., Москва;
6. **Васильева Татьяна Алексеевна** – научный сотрудник лаборатории генетической эпидемиологии ФГБНУ «Медико-генетический научный центр», к.б.н., Москва;

7. **Суханова Нателла Вахтанговна** – врач-офтальмолог ФГАУ "НМИЦ здоровья детей" Минздрава России, Москва;
8. **Тарасенков Андрей Олегович** – врач-офтальмолог, член Общероссийской общественной организации «Ассоциация врачей-офтальмологов», Москва;
9. **Поздеева Надежда Александровна** – директор Чебоксарского филиала ФГАУ «НМИЦ «МНТК «Микрохирургия глаза» им. акад. С.Н. Федорова» Минздрава РФ, член Общества Офтальмологов России, д.м.н., Чебоксары;
10. **Воскресенская Анна Александровна** – врач-офтальмолог Чебоксарского филиала ФГАУ «НМИЦ «МНТК «Микрохирургия глаза» им. акад. С.Н. Федорова» Минздрава РФ, член Общества Офтальмологов России, Чебоксары.
11. **Генинг Галина Николаевна** – член Совета директоров «Аниридия Европа», президент Российской Межрегиональной общественной организации «Межрегиональный центр поддержки больных аниридией «Радужка»», к.п.н.  
Конфликт интересов: отсутствует



## Приложение А2. Методология разработки клинических рекомендаций

**Методы, использованные для сбора/селекции доказательств:** поиск в электронных базах данных; анализ современных научных разработок по проблеме глаукомы в России и за рубежом, обобщение практического опыта российских и иностранных коллег.

Настоящие рекомендации в предварительной версии были рецензированы независимыми экспертами, которые прокомментировали доступность интерпретации доказательств, лежащих в основе рекомендаций, для практических врачей и пациентов.

Комментарии, полученные от экспертов, тщательно систематизированы и обсуждены председателем и членами рабочей группы. Каждый пункт обсужден и внесены соответствующие изменениям рекомендации.

В данных клинических рекомендациях все сведения ранжированы по уровню достоверности (доказательности) в зависимости от количества и качества исследований по данной проблеме.

### **Целевая аудитория данных клинических рекомендаций:**

1. Врачи-офтальмологи
2. Врачи-педиатры
3. Врачи-неонатологи
4. Врачи-генетики
5. Студенты медицинских ВУЗов, ординаторы и аспиранты.

**Таблица 1.** Шкала оценки уровней достоверности доказательств (УДД) для методов диагностики (диагностических вмешательств)

УДД	Расшифровка
1	Систематические обзоры исследований с контролем референсным методом или систематический обзор рандомизированных клинических исследований с применением мета-анализа
2	Отдельные исследования с контролем референсным методом или отдельные рандомизированные клинические исследования и систематические обзоры исследований любого дизайна, за исключением рандомизированных клинических исследований, с применением мета-анализа
3	Исследования без последовательного контроля референсным методом или исследования с референсным методом, не являющимся независимым от исследуемого метода или нерандомизированные сравнительные исследования, в том числе когортные исследования
4	Несравнительные исследования, описание клинического случая
5	Имеется лишь обоснование механизма действия или мнение экспертов

**Таблица 2.** Шкала оценки уровней достоверности доказательств (УДД) для методов профилактики, лечения и реабилитации (профилактических, лечебных, реабилитационных вмешательств)

<b>УД Д</b>	<b>Расшифровка</b>
1	Систематический обзор РКИ с применением мета-анализа
2	Отдельные РКИ и систематические обзоры исследований любого дизайна, за исключением РКИ, с применением мета-анализа
3	Нерандомизированные сравнительные исследования, в т.ч. когортные исследования
4	Несравнительные исследования, описание клинического случая или серии случаев, исследования «случай-контроль»
5	Имеется лишь обоснование механизма действия вмешательства (доклинические исследования) или мнение экспертов

**Таблица 3.** Шкала оценки уровней убедительности рекомендаций (УУР) для методов профилактики, диагностики, лечения и реабилитации (профилактических, диагностических, лечебных, реабилитационных вмешательств)

<b>УУР</b>	<b>Расшифровка</b>
А	Сильная рекомендация (все рассматриваемые критерии эффективности (исходы) являются важными, все исследования имеют высокое или удовлетворительное методологическое качество, их выводы по интересующим исходам являются согласованными)
В	Условная рекомендация (не все рассматриваемые критерии эффективности (исходы) являются важными, не все исследования имеют высокое или удовлетворительное методологическое качество и/или их выводы по интересующим исходам не являются согласованными)
С	Слабая рекомендация (отсутствие доказательств надлежащего качества (все рассматриваемые критерии эффективности (исходы) являются неважными, все исследования имеют низкое методологическое качество и их выводы по интересующим исходам не являются согласованными)

### **Порядок обновления клинических рекомендаций.**

Механизм обновления клинических рекомендаций предусматривает их систематическую актуализацию – не реже чем один раз в три года, а также при появлении новых данных с позиции доказательной медицины по вопросам диагностики, лечения, профилактики и реабилитации конкретных заболеваний, наличии обоснованных дополнений/замечаний к ранее утверждённым КР, но не чаще 1 раза в 6 месяцев.

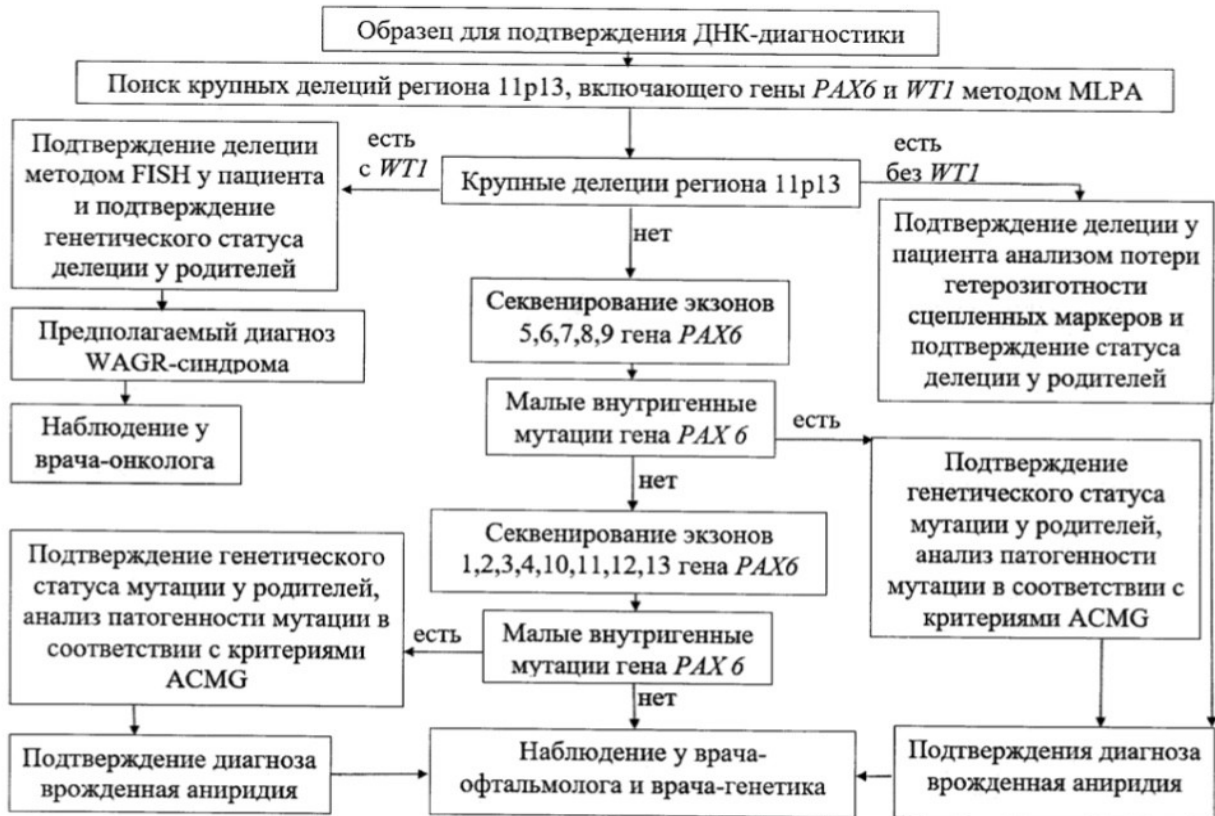
**Приложение А3. Справочные материалы, включая соответствие показаний к применению и противопоказаний, способов применения и доз лекарственных препаратов, инструкции по применению лекарственного препарата**

Данные клинические рекомендации разработаны с учетом следующих документов:

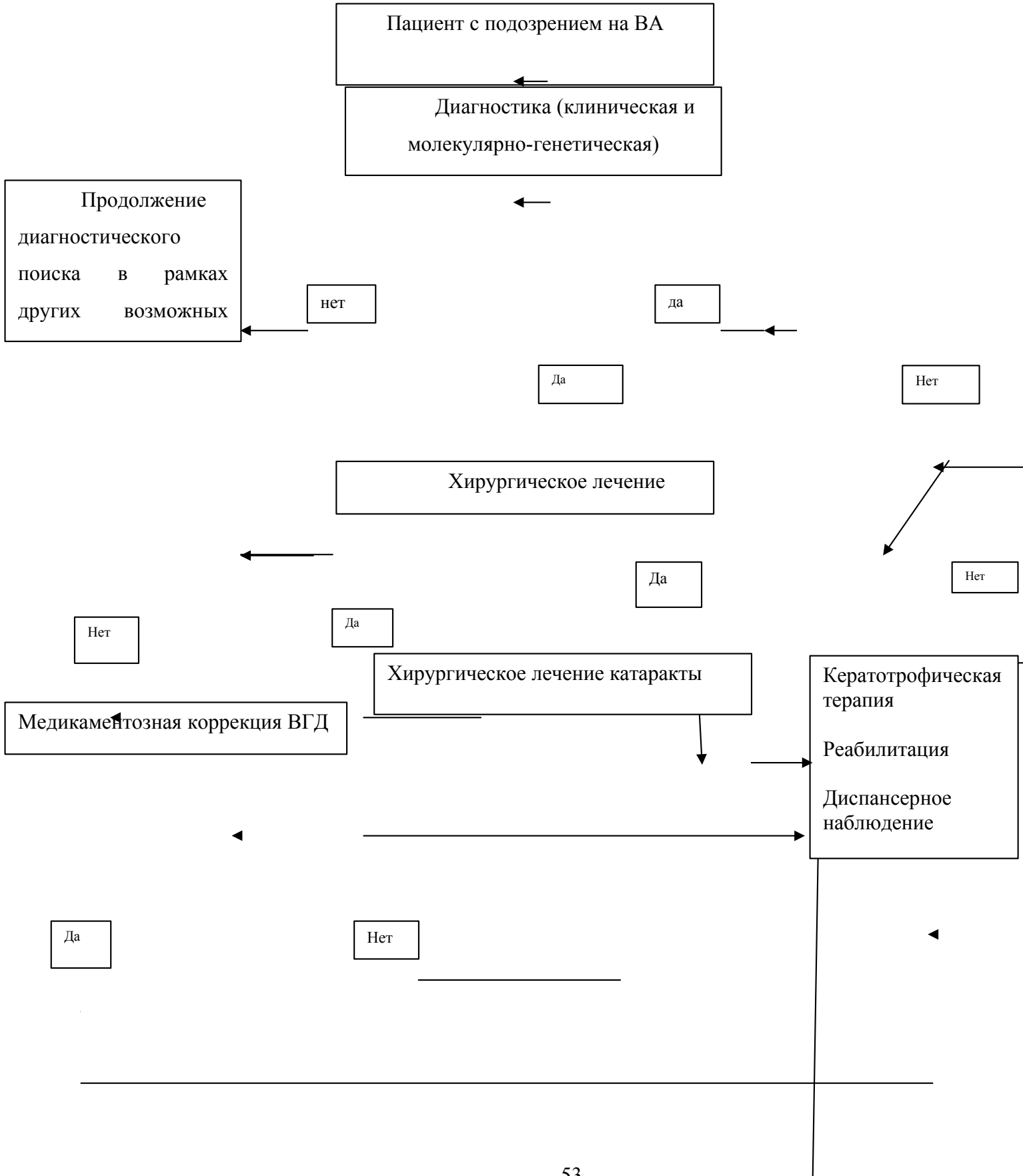
1. «Порядка оказания медицинской помощи детям при заболеваниях глаза, его придаточного аппарата и орбиты», утвержденного приказом МЗ РФ № 442н от 25.10.2012 г.
2. Международная классификация болезней, травм и состояний, влияющих на здоровье, 10-го пересмотра (МКБ-10) (Всемирная организация здравоохранения) 1994.
3. Номенклатура медицинских услуг (Министерство здравоохранения и социального развития Российской Федерации) 2011.
4. Федеральный закон «Об основах охраны здоровья граждан в Российской Федерации» от 21.11.2011 г. № 323 ФЗ.
5. Патент на изобретение RUS 2641254 от 18.08.2017, зарегистрированный в Федеральной службе по интеллектуальной собственности РФ «Способ дифференциальной и подтверждающей молекулярно-генетической диагностики врожденной аниридии и WAGR–синдрома».

## Приложение Б. Алгоритмы действий врача

### Подтверждающая молекулярно-генетическая диагностика врожденной аниридии



# Алгоритм действий врача при ВА



## Приложение В. Информация для пациента

### Важно для всех возрастных групп:

#### 1. Если планируется операция:

— Вы должны быть уверены, что понимаете все нюансы, которые объяснил Вам Ваш офтальмолог;

— не стесняйтесь задавать вопросы;

— не стесняйтесь проконсультироваться у другого специалиста для того, чтобы иметь второе мнение;

— проконсультируйтесь в своей общественной организации по поддержке пациентов с аниридией.

#### 2. Всегда остерегайтесь и узнайте альтернативное мнение специалистов, если ваш доктор рекомендует вам следующее:

— выписывает вам контактные линзы;

— выписывает вам линзы, имитирующие радужку;

— рекомендует вам операцию по имплантации искусственной радужки;

— назначение глазных капель с консервантами;

— назначение глазных капель с фосфатами;

— если врач предлагает уменьшить вам число осмотров в году. Если выявлена глаукома, то ВГД должно измеряться каждые 3 месяца любому пациенту в любом возрасте.

#### Дополнительные вещи, которые помогают жить с аниридией:

##### 0–2 года

— будьте в контакте с вашей национальной организацией по поддержке пациентов с аниридией,

— делитесь опытом и знаниями с другими родителями и учитесь у родителей с более старшими детьми

— узнайте о правилах подачи документов на получение инвалидности и подавайте их.

##### 2–8 лет

— начните контактировать с семьями с более маленькими детьми с аниридией, чтобы помочь им адаптироваться и дать советы, которые вы получили, когда ваш ребенок был младше

##### 8–18 лет

— молодые люди с аниридией могут начать участвовать в конференциях по аниридии и различных встречах, чтобы узнать молодежь с таким же диагнозом и начать общаться

— попробовать заниматься спортом с другими людьми со сниженным зрением.

### **взрослые**

— станьте активными членами вашей национальной организации по поддержке больных аниридией,

— делитесь своим опытом с другими людьми, больными аниридией, по поводу лечения, наглядных пособий и т.д.

— изучайте и следуйте последним научным достижениям.

Плановые осмотры и выявление осложнений — основная цель медицинского сопровождения врожденной аниридии.

## **Приложение Г1-ГN. Шкалы оценки, вопросники и другие оценочные инструменты состояния пациента, приведенные в клинических рекомендациях**

### **Персональные данные пациента**

<b>Фамилия</b>	<b>Дата рождения</b>			
<b>Имя Отчество</b>	<b>Email: -</b>		<b>Почтовый адрес</b>	
<b>Клинический диагноз</b>	<b>Для пациентов с семейными случаями ВА врожденной аниридии:</b>			
<b>Заключение врачей специалистов: невролога, педиатра/терапевта, офтальмолога, онколога, генетика и т.д.</b>	<b>родственники с аниридией (родсловная)</b>			
	<b>Спорадическая (обвести )Да/Нет</b>	<b>ВА</b>	<b>ДНК-тест</b>	<b>Да/Нет</b>

### **Описание возможного симптомокомплекса, используемых лечения и приспособлений для слабовидящих, перенесенных операций**

Пожалуйста, оцените в баллах по шкале от 1 до 7

	О D	О S	СХЕМАТИЧЕСКОЕ ИЗОБРАЖЕНИЕ ИЛИ КОММЕНТАРИЙ OD	СХЕМАТИЧЕСКОЕ ИЗОБРАЖЕНИЕ ИЛИ КОММЕНТАРИЙ OS
<b>ОБЩИЕ АСПЕКТЫ</b>				
Размер глазного яблока				
(1) норма				
(2) микрофтальм/фтизис				
(3) буфтальм				
<b>Косоглазие</b>				
(1) нет				
(2) эзотропия				
(3) экзотропия				
<b>ПТОЗ ВЕК</b>				
(1) веко не закрывает центр роговицы				
(2) закрывает центр роговицы				
(3) закрывает роговицу целиком				
<b>Манифестация птоза</b>				
(1) врожденный				
(2) приобретенный				



Описание другой патология век				
<b>КОНЬЮНКТИВА</b>				
(1) без патологии				
(2) есть признаки «сухого глаза»				
(3) (2)+ небольшое вращение сосудов в зону лимба				
(4) (2)+ значительное вращение сосудов в зону лимба				
	<b>O D</b>	<b>OS</b>	<b>СХЕМАТИЧЕСКОЕ ИЗОБРАЖЕНИЕ ИЛИ КОММЕНТАРИЙ OD</b>	<b>СХЕМАТИЧЕСКОЕ ИЗОБРАЖЕНИЕ ИЛИ КОММЕНТАРИЙ OS</b>
<b>АНИРИДИЯ–ПРИСУТСТВИЕ ТКАНИ РАДУЖКИ</b>				
(1) нетипичная колобома				
(2) неполная аниридия – большая часть радужки видна				
(3) неполная аниридия – радужки почти не видно				
(4) полная аниридия				
<b>РОГОВИЦА –ОБЛАСТЬ ЛИМБА</b>				
(1) нет паннуса в области лимба, прозрачная роговица				
(2) круговой паннус без васкуляризации <3мм				
(3) васкуляризованный<3мм				
(4) васкуляризованный>3мм				

<b>РОГОВИЦА –ДОПОЛНИТЕЛЬНО:</b>			
(1) периферические васкуляризованные шрамы			
(2) центральные васкуляризованные шрамы			
(3) (1)или (2)+ эпителиальная./эндотелиальнаядекомпенсация			
(4 )(3)+узелки Зальцманна			
(5) (3)+ кальцификация			
<b>РОГОВИЦА – ОПЕРАЦИИ</b>			
(1) без операций			
(2) 1 кератопластика (какая сквозная или послойная)			
(3) 2 и более кератопластики			
(4) кератопротезирование			
(5) другие операции			
<b>ХРУСТАЛИК</b>			
(1) прозрачный хрусталик			
(2) небольшая катаракта (глазное дно просматривается)			
(3) значительная катаракта (глазное дно не просматривается )			

(4) афакия				
(5) артификация				
(6) иридохрусталиковая диафрагма				
<b>ДИСК ЗРИТЕЛЬНОГО НЕРВА–ВРОЖДЕННЫЕ ИЗМЕНЕНИЯ</b>				
(1) нормальный размер ДЗН				
(2) гипоплазия ДЗН				
(3) диспластичный диск				
<b>ДИСК ЗРИТЕЛЬНОГО НЕРВА–НА МОМЕНТ ОСМОТРА</b>				
(1) бледно-розовый				
(2) бледный ДЗН				
(3) бледный диспластичный, глаукома не оценивалась (Э/Д)				
(4) (2)+ глаукоматозная экскавация				
<b>cup-disc-ratio</b>				
<b>МАКУЛЯРНАЯ ОБЛАСТЬ</b>				
(1) есть рефлекс				
(2) нет рефлекса (гипоплазия)				

(2) другая патология глазного дна				
	<b>OD</b>	<b>OS</b>	<b>СХЕМАТИЧЕСКОЕ ИЗОБРАЖЕНИЕ ИЛИ КОММЕНТАРИЙ OD</b>	<b>СХЕМАТИЧЕСКОЕ ИЗОБРАЖЕНИЕ ИЛИ КОММЕНТАРИЙ OS</b>
<b>ПИГМЕНТАЦИЯ ПЕРИФЕРИИ СЕТЧАТКИ</b>				
(1) нормальная				
(2) небольшое изменение				
(3) очень бледная, альбиностическая				
<b>ДРУГАЯ ПАТОЛОГИЯ ПЕРИФЕРИИ СЕТЧАТКИ</b>				
(1) миопические дегенерации				
(2) рубцы (?) сетчатки				
(3) другая патология				
<b>ГЛАУКОМА</b>				
(1) глазное давление в норме				
(2) глаукома на первом году				
(3) глаукома до 6-го года				

(4) глаукома от 7 до 20-го года				
(5) глаукома после 20-го года				
<b>ВНУТРИГЛАЗНОЕ ДАВЛЕНИЕ НА МОМЕНТ ОСМОТРА</b>				
(1) до 10 mmHg				
(2) 11 – 18 mmHg				
(3) 19– 25 mmHg				
(4) 26– 35 mmHg				
<b>ПОЛЯ ЗРЕНИЯ</b>				
(1) не оценивались				
(2) в норме				
(3) небольшие изменения				
(4) значительные изменения				
(5) остатки световосприятия				
<b>ГЛАУКОМА – КОНСЕРВАТИВНОЕ ЛЕЧЕНИЕ</b>				
(1) глазные капли не нужны				

(2) необходим один вид капель				
<b>ГЛАУКОМА – ОПЕРАЦИИ</b>				
(1) без операций				
(2) операция была, без описания				
(3) криотерапия цилиарного тела				
(3) лазеротерапия цилиарного тела				
(5) синустрабекулэктомия				
(6) трабекулотомия или гониотомия				
(7) импланты (Ahmed, Baervald, и другие)				
<b>ДРУГИЕ ОПЕРАЦИИ НА ГЛАЗАХ</b>	Отдельно ***			

	OD	OS	СХЕМАТИЧЕСКОЕ ИЗОБРАЖЕНИЕ ИЛИ КОММЕНТАРИЙ OD	СХЕМАТИЧЕСКОЕ ИЗОБРАЖЕНИЕ ИЛИ КОММЕНТАРИЙ OS
<b>РЕФРАКЦИЯ(ДИОПТРИИ)</b>				
(1) нет сведений, без очков				
(2) гиперметропия (диоптрии)				
(3) миопия (диоптрии)				
<b>КОНТАКТНЫЕ ЛИНЗЫ</b>				
(1) никогда не носил				
(2) носил прозрачные линзы и прекратил				
(3) носил цветные и прекратил носить				
(4) обычно носит прозрачные				
(5) обычно носит цветные				
<b>ОСТРОТА ЗРЕНИЯ</b>				
(1) не воспринимает свет				
(2) слабо воспринимает, без направления				
(3) правильная светопроекция				
(4) воспринимает движение руки				
(5) острота зрения 0.01–0,02				
(6) острота зрения 0.03–0,1				
(7) острота зрения 0.16–0,3				
(8) острота зрения 0.35 и больше				
<b>НИСТАГМ</b>				
(1) нет				
(2) есть				

<b>ИСПОЛЬЗОВАНИЕ ПРИБОРОВ ДЛЯ СЛАБОВИДЯЩИХ</b>			
(1) без приборов			
(2) крупные шрифты etc.			
(3) оптические инструменты			
(4) электронные инструменты			
(5) пользуется машиной для чтения			
(6) использует Braille			
<b>Ваши особые заметки (в свободной форме)</b>			
		Рекомендации (OD)	
		Рекомендации (OS)	