Создание платформы «Ключ к диагнозу 2» с основными функциями векторного анализа анатомических структур и патологических объектов на изображениях глазного дна, построения 3D-изображения на основе применения ИИ

Профессор, д.м.н., зав. Кафедрой офтальмологии ВМГУ им.Н.Н.Бурденко Ковалевская Мария Александровна,
Врач-офтальмолог Центра офтальмологии ФМБА России Евдокимова Оксана Александровна

РООФ 2025

ПЕРЕХОД ОТ МОДЕЛИ ВЛАДЕНИЯ К МОДЕЛИ ДОСТУПА

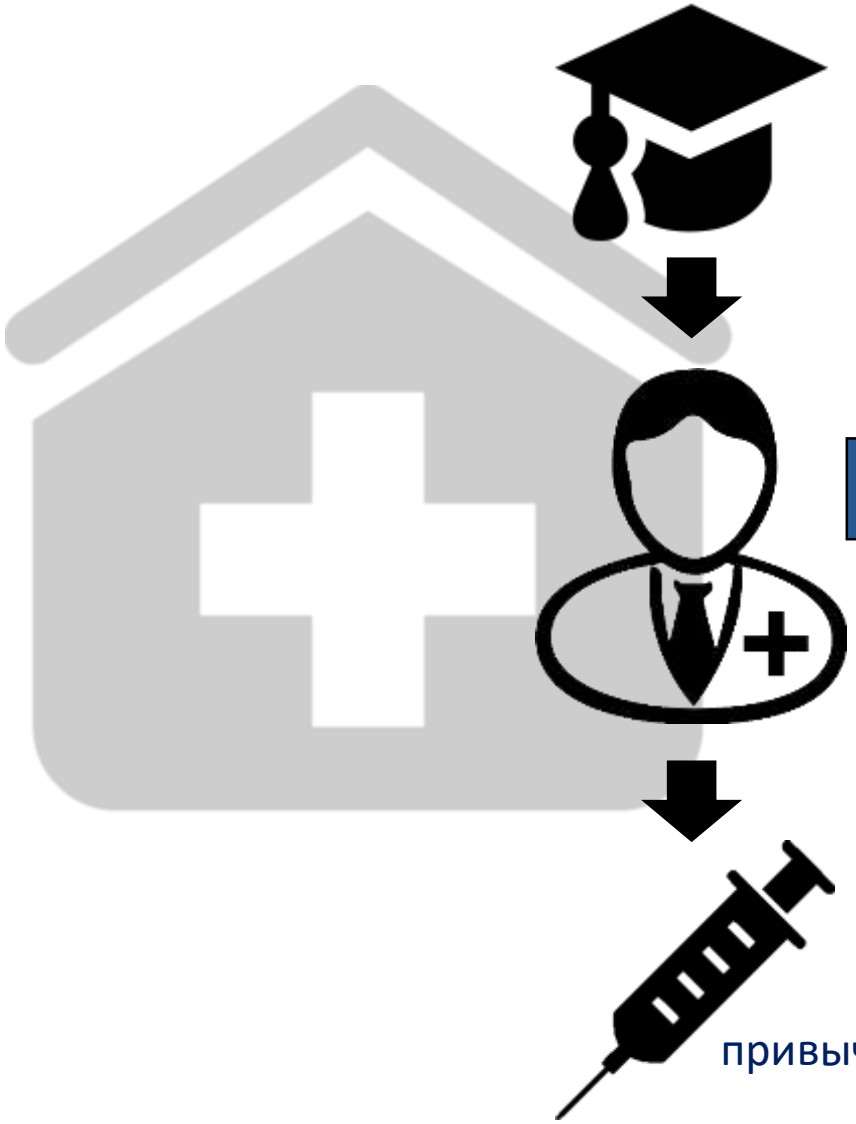

привычная модель работы врача

модель информационной платформы

Litjens G. et al. A survey on deep learning in medical image analysis //Medical image analysis. – 2017. – Т. 42. – С. 60-88.

Worrall D. E., Wilson C. M., Brostow G. J. Automated retinopathy of prematurity case detection with convolutional neural networks //Deep Learning and Data Labeling for Medical Applications. – Springer, Cham, 2016. – С. 68-76.

Montalba C. et al. Variability of 4D flow parameters when subjected to changes in MRI acquisition parameters using a realistic thoracic aortic phantom //Magnetic resonance in medicine. – 2018. – Т. 79. – №. 4. – С. 1882-1892.

МАТЕРИАЛ И МЕТОДЫ

Ключ к диагнозу I

Кабинет ретинопатии недоношенных поликлиники ВОКОБ
272 (544 глаза) пациентов

Ключ к диагнозу II

Воронежская Областная Клиническая Офтальмологическая Больница
63 (69 глаз) пациентов

Центральная Клиническая Больница УДП
17 (31 глаз) пациентов

Харбинский Медицинский Университет
(400 фундус изображений)

16715 изображений сетчатки и
1 стереовидеозапись

Анализ изображений:

1. запись видео RetCam Shuttle*/фундус-фото, интраоперационное видео
2. выбор лучших стоп-кадров*, моделирование широкопольного изображения, выявление «немых» зон*,
3. локализация макулы*,
4. индекс тракции макулярной зоны (Тм), зона и протяженность патологических изменений,
5. фрактальная размерность (D*f*)
6. сложность сосудистой сети (ССС)
7. **3D моделирование и векторный анализ**

**для недоношенных пациентов*
***планируемые модули*

Алгоритм анализа изображений на платформе «Ключ к диагнозу II»

(патент 2020116745 от 10.05.2020, заявка на патент. 2025104463 от 26.02.2025)

1. запись видео RetCam Shuttle/фундус-фото, интраоперационное видео
2. выбор лучших стоп-кадров, моделирование широкопольного изображения, выявление «немых» зон
3. локализация макулы
4. индекс тракции макулярной зоны (Тм), зона и протяженность патологических изменений
5. фрактальная размерность (D*f*) и сложность сосудистой сети (ССС)
6. **3D моделирование, векторный анализ**

Алгоритм анализа изображений на платформе «Ключ к диагнозу II»

(патент 2020116745 от 10.05.2020, заявка на патент. 2025104463 от 26.02.2025)

1. запись видео RetCam Shuttle/фундус-фото, интраоперационное видео
2. выбор лучших стоп-кадров, моделирование широкопольного изображения, выявление «немых» зон
3. локализация макулы
4. индекс тракции макулярной зоны (Тм), зона и протяженность патологических изменений
5. фрактальная размерность (D*f*) и сложность сосудистой сети (ССС)
6. **3D моделирование, векторный анализ**

Материал и методы

- **16 000 изображений** покадровой съемки глазного дна недоношенных новорожденных, в том числе 253 изображения созданного с помощью видеофиксации с выбором лучших кадров из видеоряда
- **3D стереовидеозапись** хода витреоретинального хирургического вмешательства
- **589 отдельных изображений глазного дна взрослых пациентов**, полученных с помощью немидриатической фундус-камеры
- **2 набора кадров по 62 изображения и 64 изображения для одного глаза**, полученных с помощью немидриатической фундус-камеры

Использовались съемочные системы: ретинальная педиатрическая камера RetCam Shuttle, камера для 3D хирургии NGENUITY® 3D Visualization System, Topcon TRS-NW200. Сравнивались подходы к формированию 3D изображений при ретинопатии недоношенных и при патологии сетчатки у взрослых

, Topcon TRS-NW200

RetCam Shuttle

NGENUITY® 3D Visualization System

ОБСЛЕДОВАНИЕ ПАЦИЕНТА

РЕТИНАЛЬНАЯ
ПЕДИАТРИЧЕСКАЯ КАМЕРА

КАК СДЕДАТЬ ОЦЕНКУ ЭТИХ ИЗОБРАЖЕНИЙ ОБЪЕКТИВНОЙ?

Технические характеристики съемочных систем

, Topcon TRS-NW200

1. **Параметры ретинальной педиатрической камеры RetCam Shuttle:**

- Особенности цифровой камеры: разрешение 640*480; 24 бит;
- Ширина рабочей части модуля, контактирующего с глазом: 9 мм;
- Тип крепления линзы к камере: Quick Connect;
- Камера непосредственно контактирует с глазом;
- Угол поля зрения 130 градусов

RetCam Shuttle

2. **Параметры камеры для 3D хирургии NGENUITY® 3D Visualization System:**

- Versatile 3D HDR Camera;
- Истинное стереоскопическое изображение;
- full HD сенсора 1920x1080;
- 60 fps для каждого глаза;
- Матрица 1/2.8;
- Фокусное расстояние 200 мм (система Leica proveo 8);
- В один момент времени получается изображение, представляющее стереопару.

NGENUITY® 3D Visualization System

3.**Параметры камеры Topcon TRS-NW200:**

- Угол поля зрения: 45° (30° для O3.7 мм)
- Диаметр зрачка: Минимум 3.7 мм
- Фиксация взгляда пациента: Центральная область - 1 метка. Назальная область - 2 метки. Темпоральная область - 2 метка.
- Качество изображения: CCD 3.15 млн пикселей

Алгоритм анализа изображений на платформе «Ключ к диагнозу II»

(патент 2020116745 от 10.05.2020, заявка на патент. 2025104463 от 26.02.2025)

1. запись видео RetCam Shuttle/фундус-фото, интраоперационное видео
2. выбор лучших стоп-кадров, моделирование широкопольного изображения, выявление «немых» зон
3. локализация макулы
4. индекс тракции макулярной зоны (Тм), зона и протяженность патологических изменений
5. фрактальная размерность (D*f*) и сложность сосудистой сети (ССС)
6. **3D моделирование, векторный анализ**

МОДЕЛИРОВАНИЕ ШИРОКОПОЛЬНОГО ИЗОБРАЖЕНИЯ НЕ ИЗ ОТДЕЛЬНЫХ СНИМКОВ, А ИЗ СТОП-КАДРОВ ВИДЕОРЯДА ПОЗВОЛИЛО УВЕЛИЧИТЬ ПЛОЩАДЬ ОБСЛЕДОВАННОЙ СЕТЧАТКИ

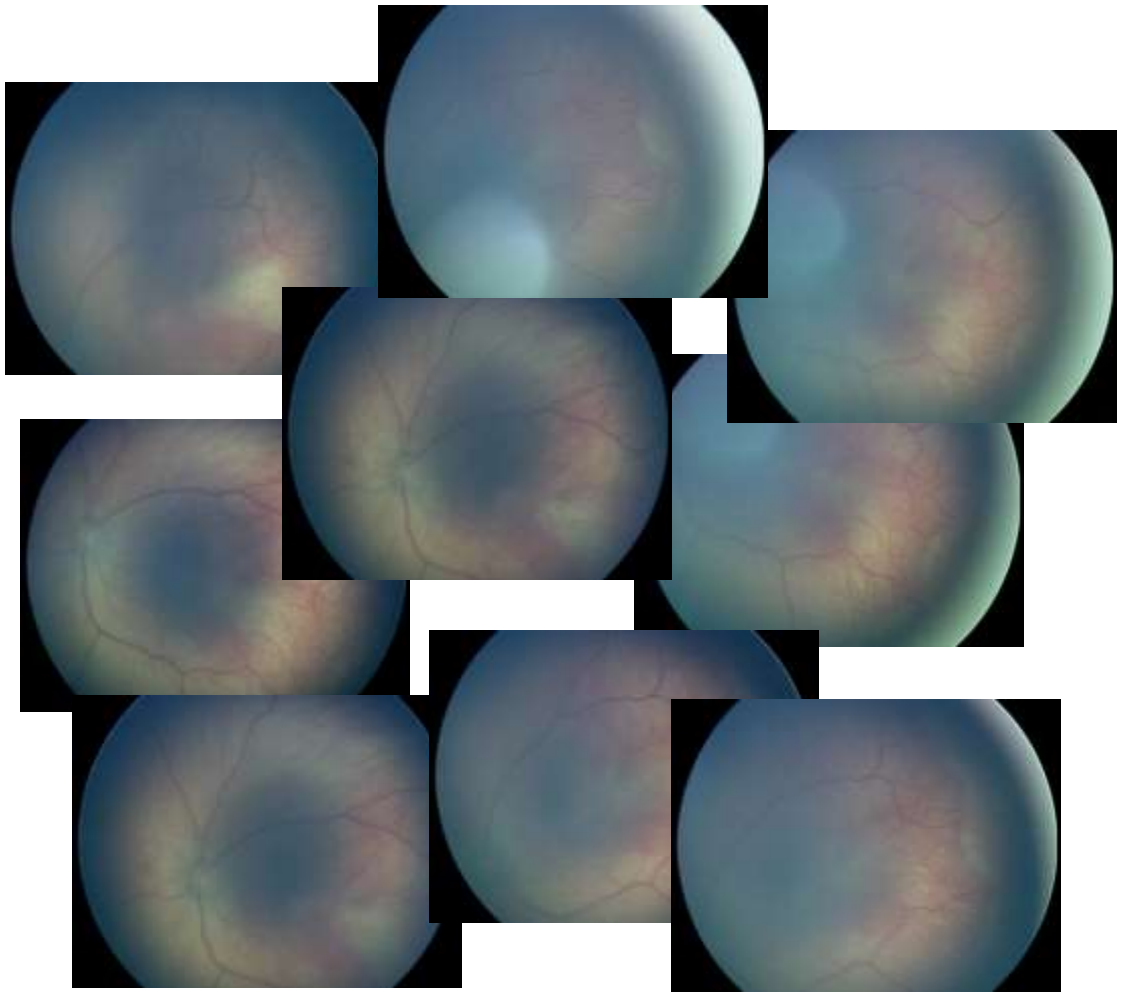

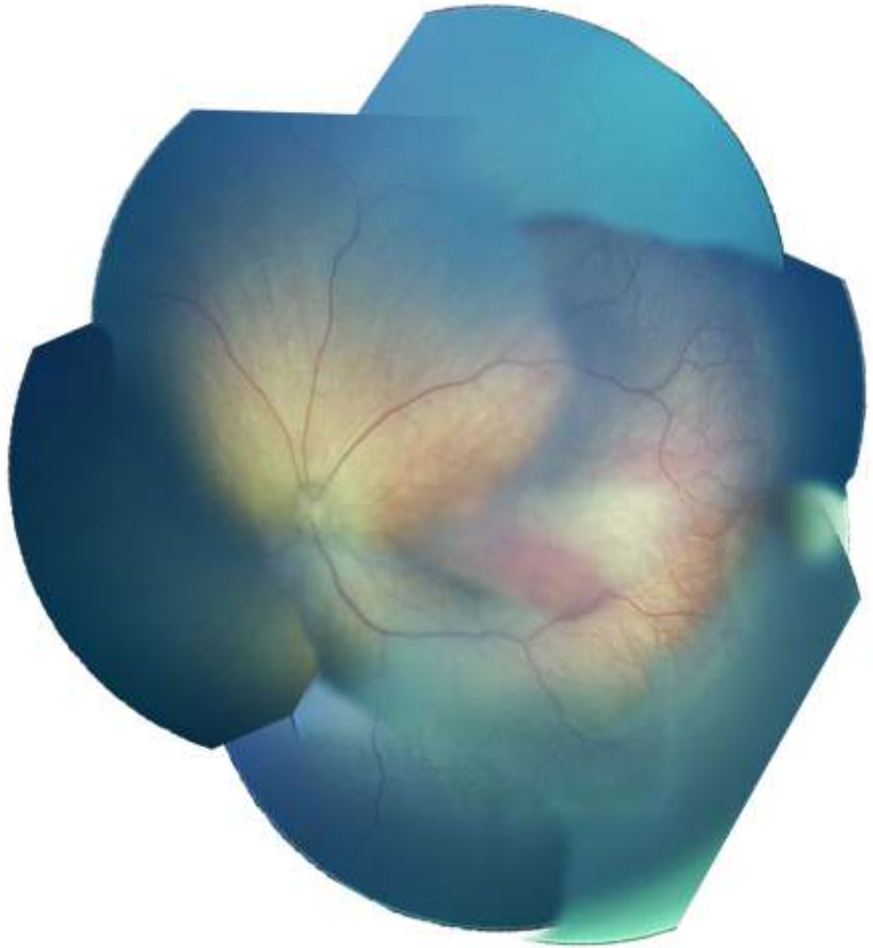

Моделирование широкопольных изображений

Этапы работы алгоритма

- Адаптивная фильтрация и подготовка изображения с системы RetCam Shuttle изображений, вследствие малого контраста изображений и наличия внешней обводки, вокруг несущей информацию части изображения.
- Отделение зеленого канала изображения.
- Применение фильтра размытия по Гауссу (так называемый Gaussian Blur)
- Адаптивная локальная эквализация гистограммы.
- Построение общей карты трансформации.

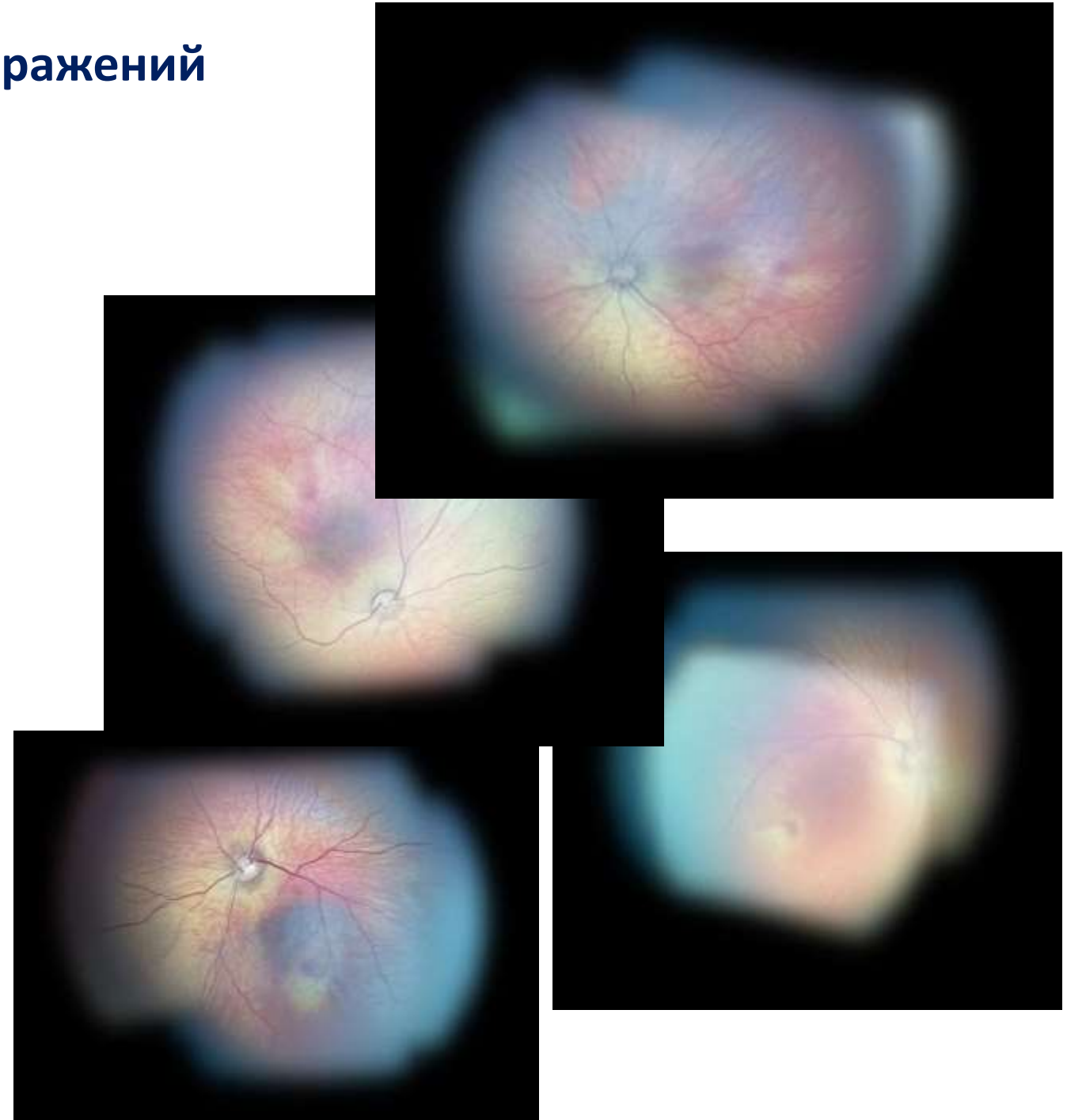

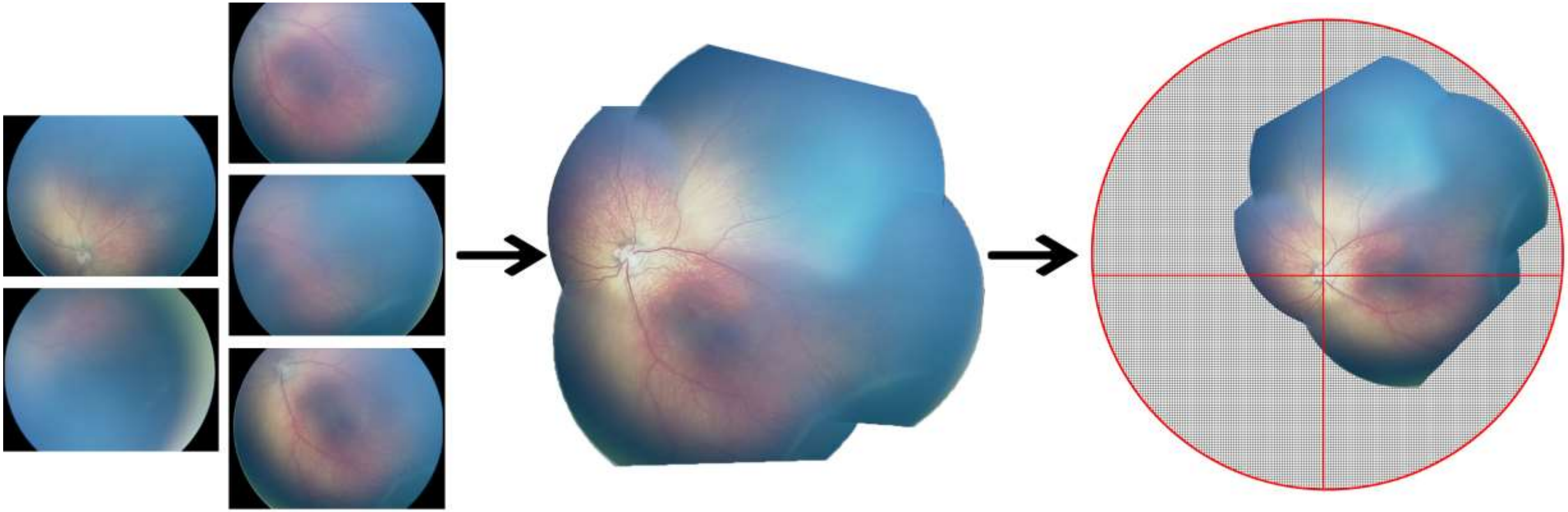

ВЫБОР ИЗОБРАЖЕНИЙ

МОДЕЛИРОВАНИЕ ШИРОКОПОЛЬНОГО ИЗОБРАЖЕНИЯ

ОПРЕДЕЛЕНИЕ «НЕМЫХ» ЗОН

Экспериментальная модель WEB-интерфейса информационной платформы (ПАТЕНТ RU2020 116 745A)

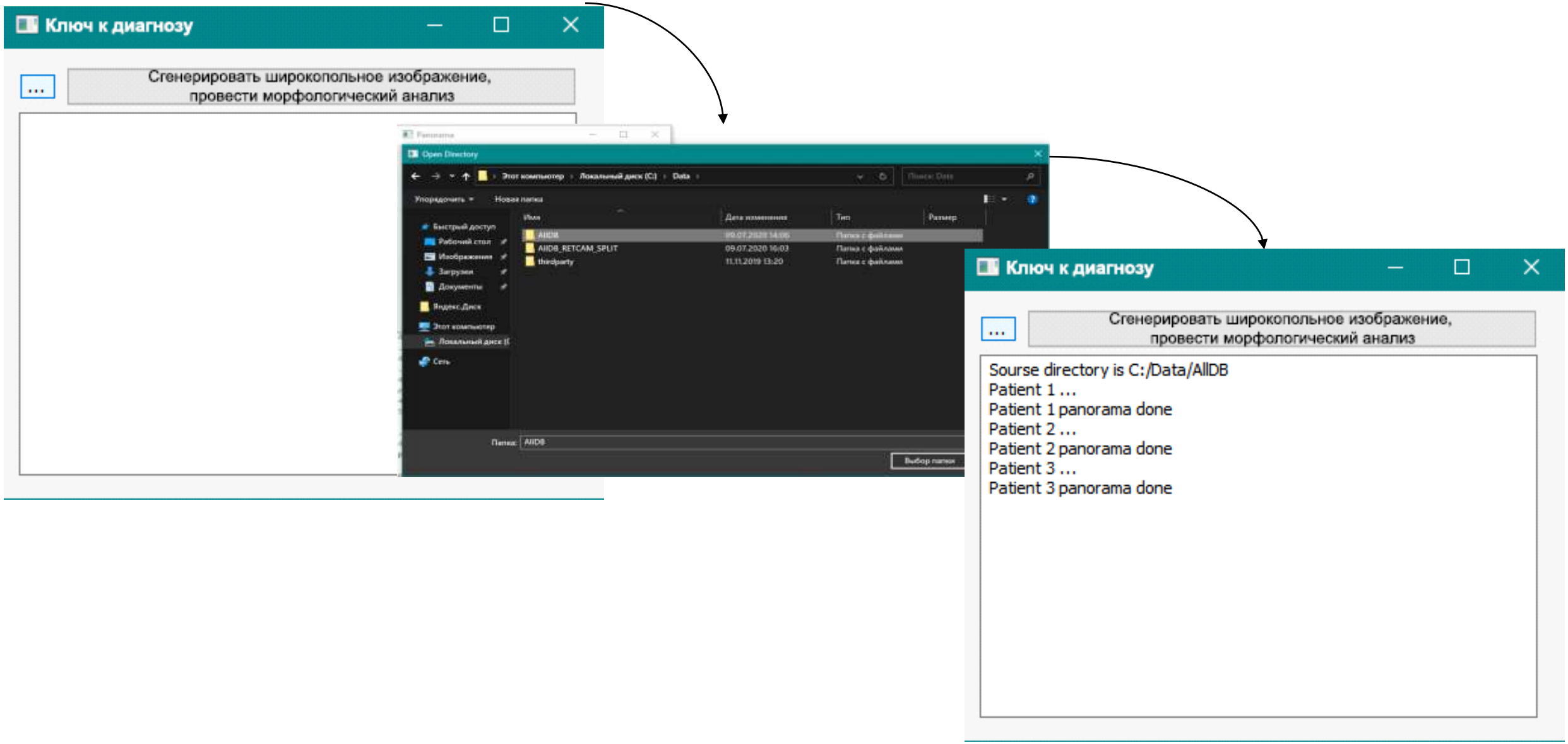

Экспериментальная модель WEB-интерфейса информационной платформы (ПАТЕНТ RU2020 116 745A)

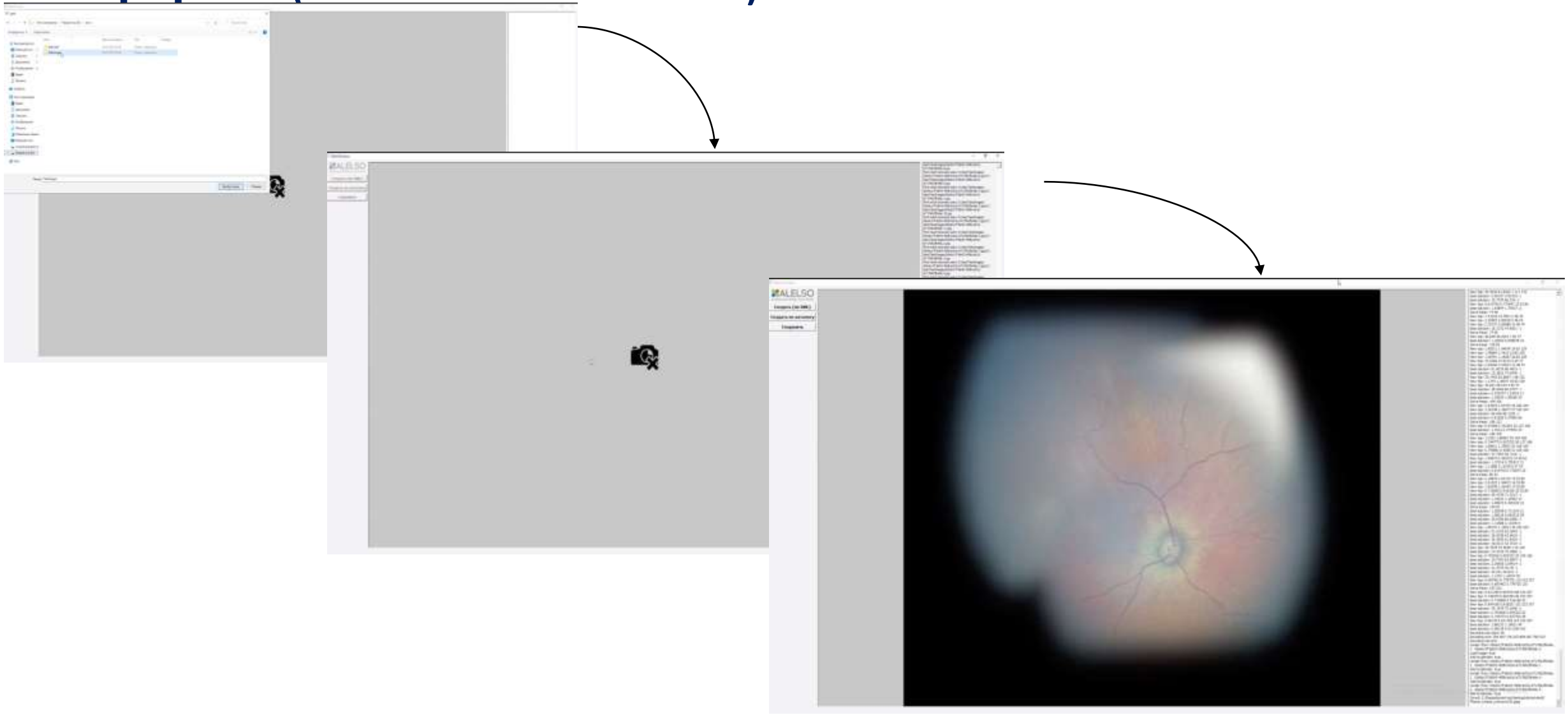

Алгоритм анализа изображений на платформе «Ключ к диагнозу II»

(патент 2020116745 от 10.05.2020, заявка на патент. 2025104463 от 26.02.2025)

1. запись видео RetCam Shuttle/фундус-фото, интраоперационное видео
2. выбор лучших стоп-кадров, моделирование широкопольного изображения, выявление «немых» зон
3. локализация макулы
4. индекс тракции макулярной зоны (Тм), зона и протяженность патологических изменений
5. фрактальная размерность (D*f*) и сложность сосудистой сети (ССС)
6. **3D моделирование, векторный анализ**

СПОСОБ ОПРЕДЕЛЕНИЯ ЛОКАЛИЗАЦИИ МАКУЛЫ ПРИ РЕТИНОПАТИИ НЕДОНОШЕННЫХ (патент RU2017114873A)

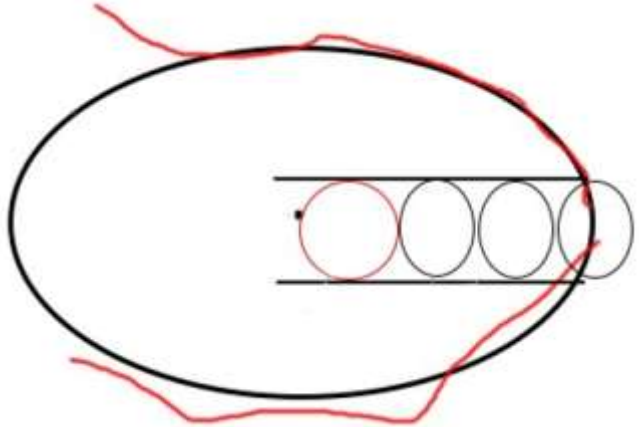

Нормальное строение ДЗН

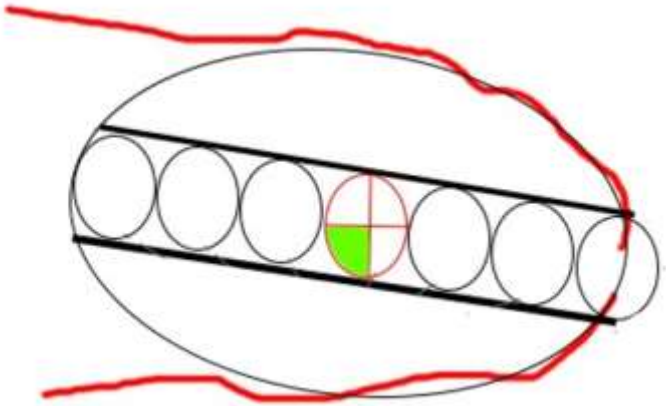

Косое вхождение ЗН

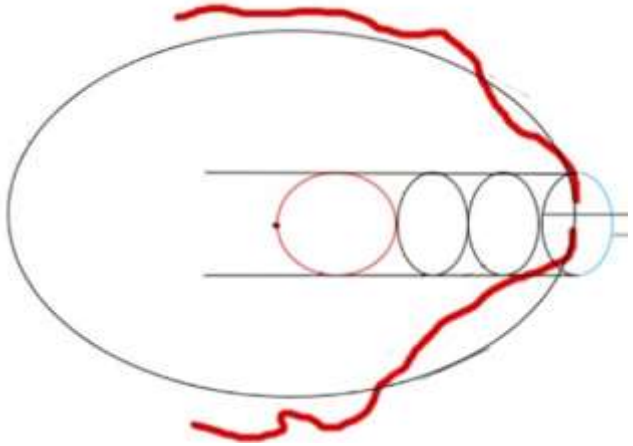

ЗАРН

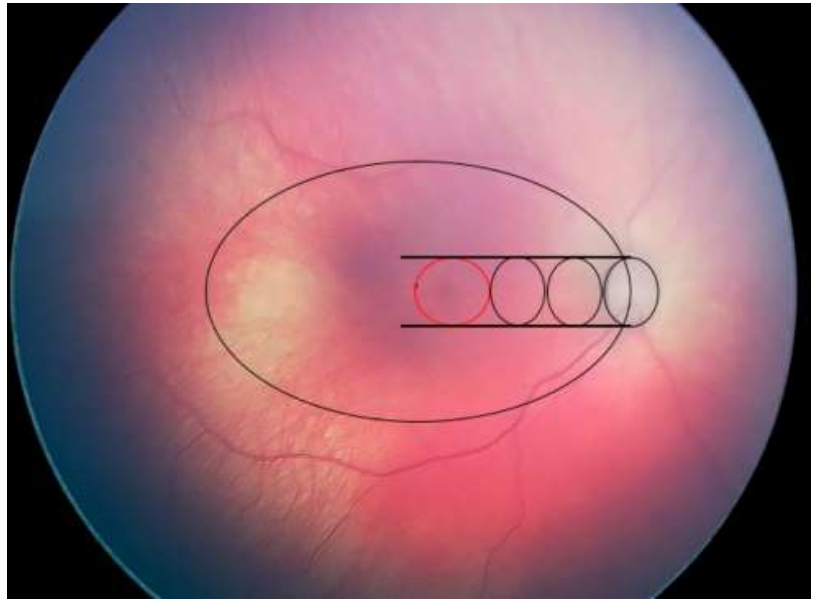

Пример локализации макулы при нормальном строение ДЗН

РН – ретинопатия недоношенных
ДЗН – диск зрительного нерва

Модуль локализации макулы
(патент RU2017114873A)

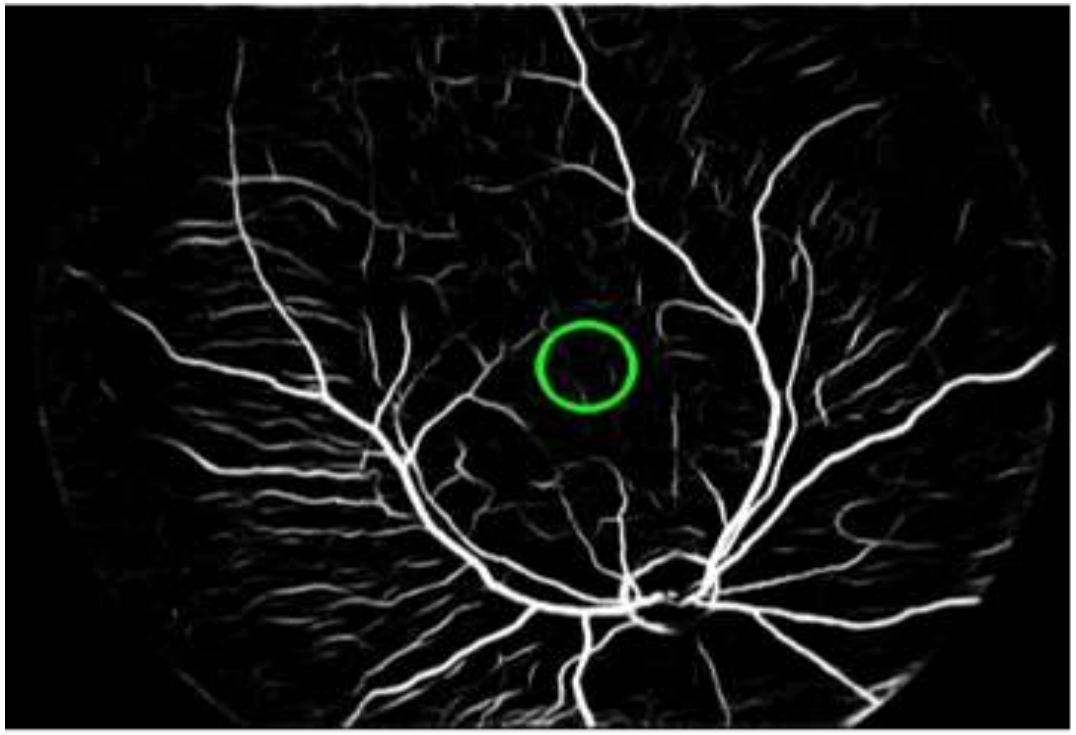

Фовеа – ориентир для дальнейшей автоматической морфометрии с последующей калибровкой и определением зоны, масштаба и протяженности поражения.

Фовеа, ДЗН и височные аркады – 3 точки для 3D моделирования

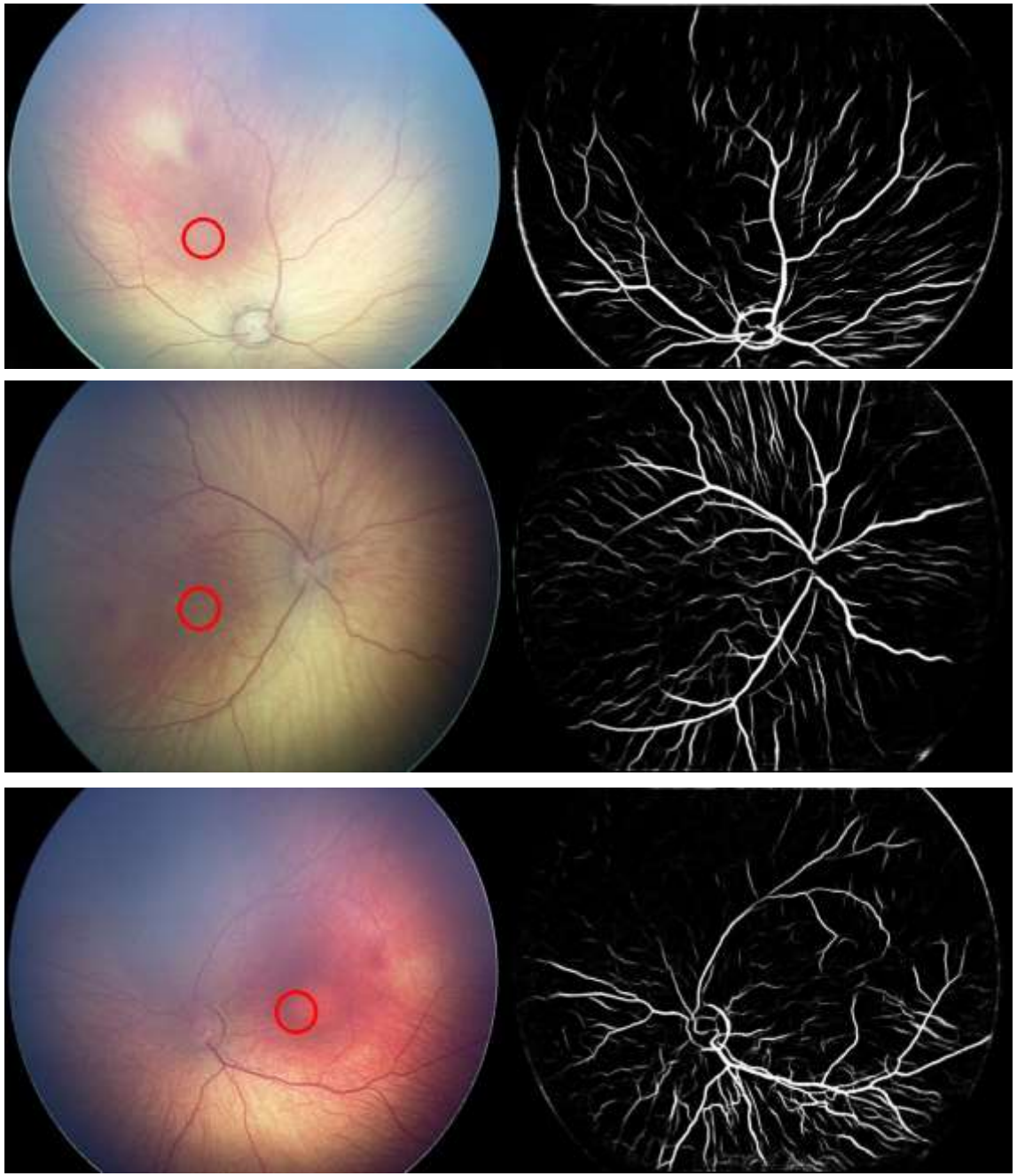

Алгоритм анализа изображений на платформе «Ключ к диагнозу II»

(патент 2020116745 от 10.05.2020, заявка на патент. 2025104463 от 26.02.2025)

1. запись видео RetCam Shuttle/фундус-фото, интраоперационное видео
2. выбор лучших стоп-кадров, моделирование широкопольного изображения, выявление «немых» зон
3. локализация макулы
4. индекс тракции макулярной зоны (Тм), зона и протяженность патологических изменений
5. фрактальная размерность (D*f*) и сложность сосудистой сети (ССС)
6. **3D моделирование, векторный анализ**

ТРАКЦИОННЫЙ ИНДЕКС МАКУЛЯРНОЙ ЗОНЫ

Тм= a / b - отношение высоты к длине эллипса

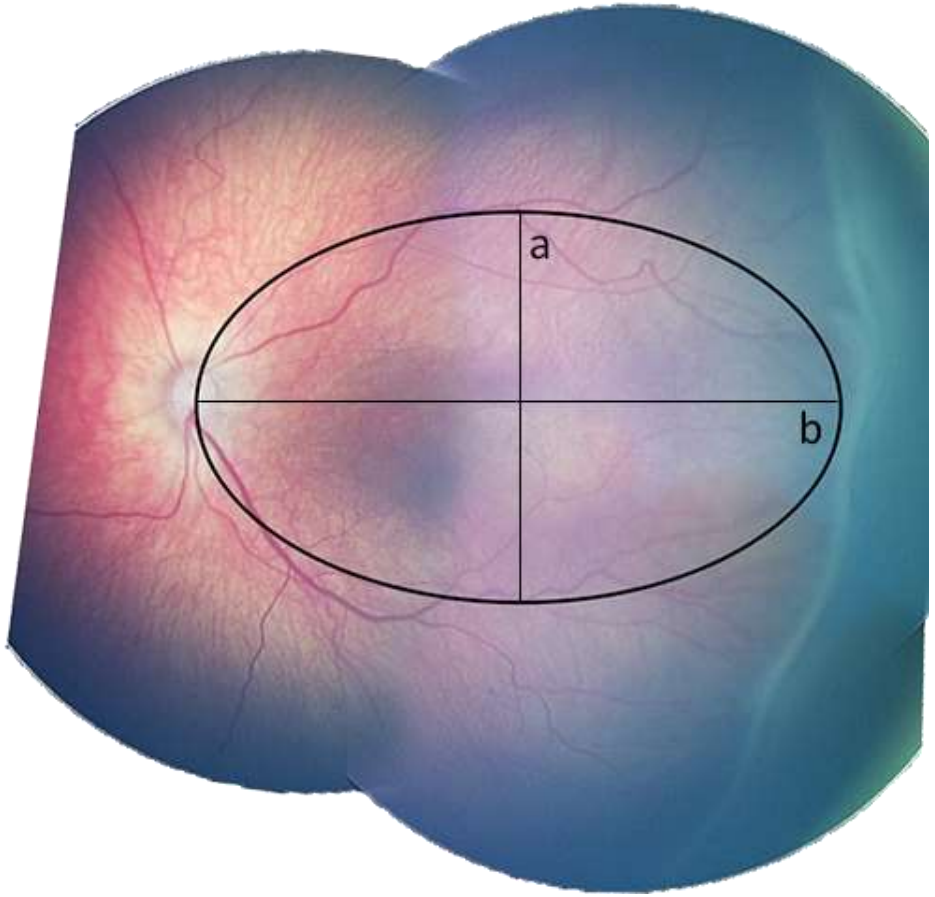

Группа / Параметр	I стадия (n=152)	II стадия (n=45)	III стадия (n=8)	IVA стадия (n=3)	ЗАРН (n=7)	Контроль (n=60)
Индекс тракции макулярной зоны (Тм)	0,8±0,03*	0,75±0,04**	0,74±0,13**	0,64±0,03*	0,99±0,01**	0,91±0,09

Тм достоверно отличается от группы контроля только при I стадии (0,8±0,03, *p*=0,05) и IVA стадии (0,64±0,03, *p*=0,037)

Отслойки сетчатки при РН чаще начинаются именно с височной зоны[1]

РН – ретинопатия недоношенных

[1] *Lee T. Classification of ROP. Retinopathy of Prematurity. Springer, Cham, 2017;*

Алгоритм анализа изображений на платформе «Ключ к диагнозу II»

(патент 2020116745 от 10.05.2020, заявка на патент. 2025104463 от 26.02.2025)

1. запись видео RetCam Shuttle/фундус-фото, интраоперационное видео
2. выбор лучших стоп-кадров, моделирование широкопольного изображения, выявление «немых» зон
3. локализация макулы
4. индекс тракции макулярной зоны (Тм), зона и протяженность патологических изменений
5. фрактальная размерность (D*f*) и сложность сосудистой сети (ССС)
6. **3D моделирование, векторный анализ**

Выделение сосудистой сети (нейронная сеть Vessel Unet)

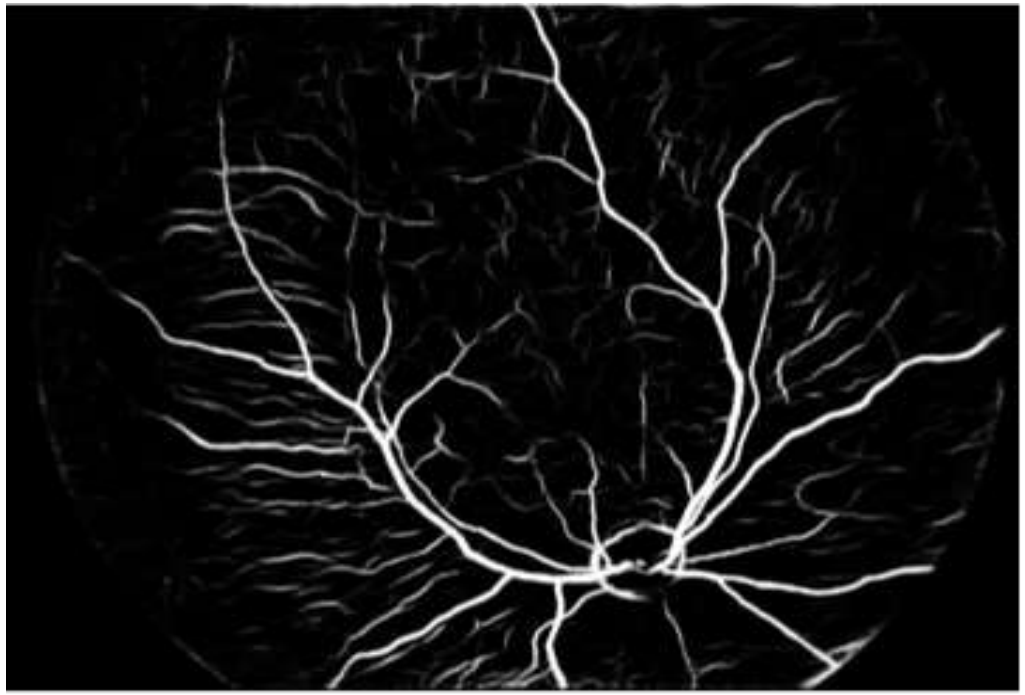

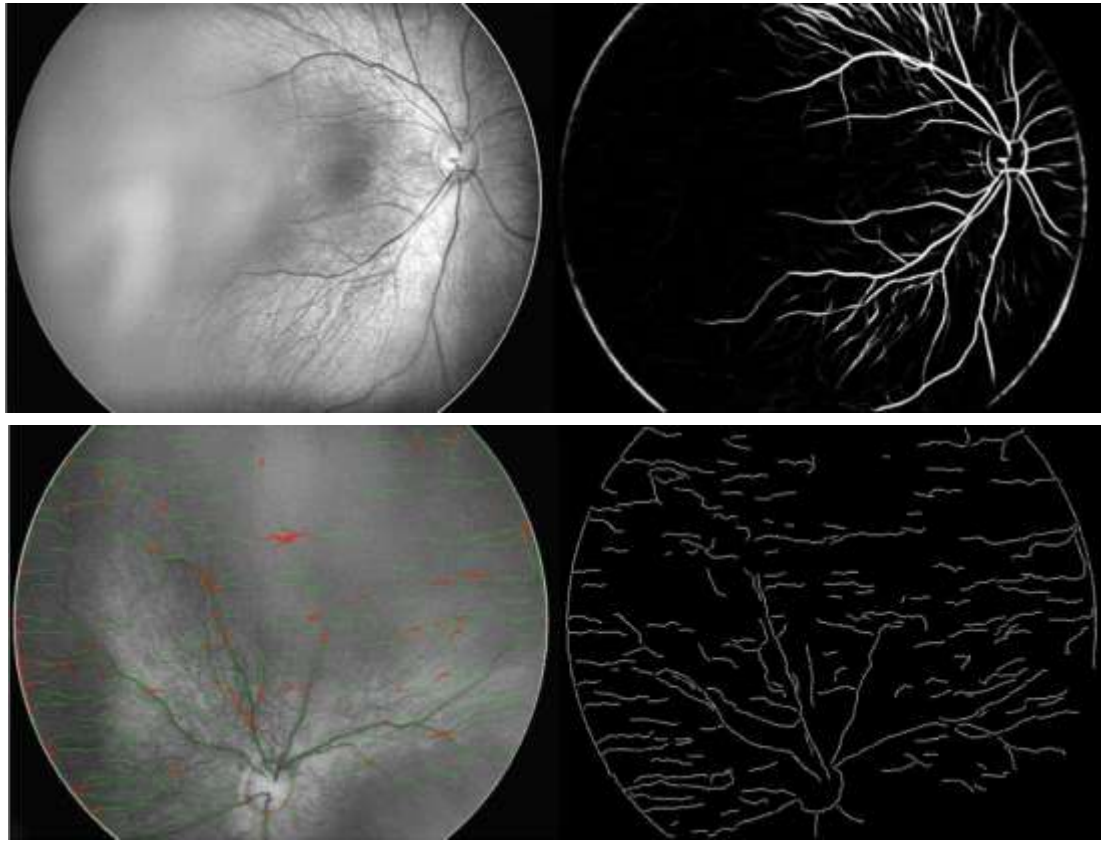

Достигаемый результат используется в расчете **фрактальной размерности** методом Box Counting и **сложности сосудистой сети**, где А-1 (прелиминарное капиллярное сплетение), В-2 (нормальная васкуляризация) до С-3 (патологический васкулогенез).

Алгоритм анализа изображений на платформе «Ключ к диагнозу II»

(патент 2020116745 от 10.05.2020, заявка на патент. 2025104463 от 26.02.2025)

1. запись видео RetCam Shuttle/фундус-фото, интраоперационное видео
2. выбор лучших стоп-кадров, моделирование широкопольного изображения, выявление «немых» зон
3. локализация макулы
4. индекс тракции макулярной зоны (Тм), зона и протяженность патологических изменений
5. фрактальная размерность (D*f*) и сложность сосудистой сети (ССС)
6. **3D моделирование, векторный анализ**

3D-визуализация уже используется в офтальмохирургии

Стереофотограмметрия позволяет создавать 3D изображения по 3 и более стабильным точкам 2D изображений.[1]



Преимущества:

Высокий уровень качества и глубины изображения при работе на ограниченном участке сетчатки (зоны фиброза, пролиферации и разрывы сетчатки) цифровые технологии, например, «NGENUITY» Alcon, «TrueVision 3D Visualization» Leica).

Недостатки:

- задержка появления изображения на экране системы
- ограничение ширины обзора операционного поля при работе на периферии сетчатки
- невозможность разработки 3D модели из изображений из фото и видео микроскопа

[1]Михайлова М. В., Ахмедов А. Н., Шагибалов Р. Р. Фотограмметрия. Основные принципы и практическое применение //Современная наука: актуальные проблемы теории и практики. Серия: Естественные и технические науки. – 2018. – №. 5. – С. 24-30.

Создание 3D модели: фототриангуляция

Применен метод цифровой фотограмметрия (Structure From Motion + Multi-View Matcher)

Фототриангуляция

- Связывание снимков через поиск соответственных точек (алгоритм **AKAZE**)
- Расчет точного положения камеры для каждого кадра

Проблемы искажений:

Преломление света в хрусталике и стекловидном теле деформирует модель

Решение: Масштабирование модели по **реальным анатомическим ориентирам** глазного дна вместо базиса съемки



Визуализация алгоритма AKAZE (Цветными линиями представлены связи между идентичными точками)

Создание 3D модели: процесс построения плотной 3D-модели

Цель: Создание детальной 3D-модели для визуализации и измерений
Ключевой этап: Dense Image Matching — построение сверхплотного облака точек на основе алгоритмов сравнения пикселей (Semi-Global Matching)

Результат:

Трехмерная триангуляционная модель (TIN) с наложенной текстурой.
Экспорт в стандартные форматы (*.obj, *.jpg, *.mtl) для совместимости с любым 3D-софтом и web-платформами

Пример: Модель, построенная по снимкам камеры Topcon TRS-NW200
Все процессы выполнены в Agisoft Metashape

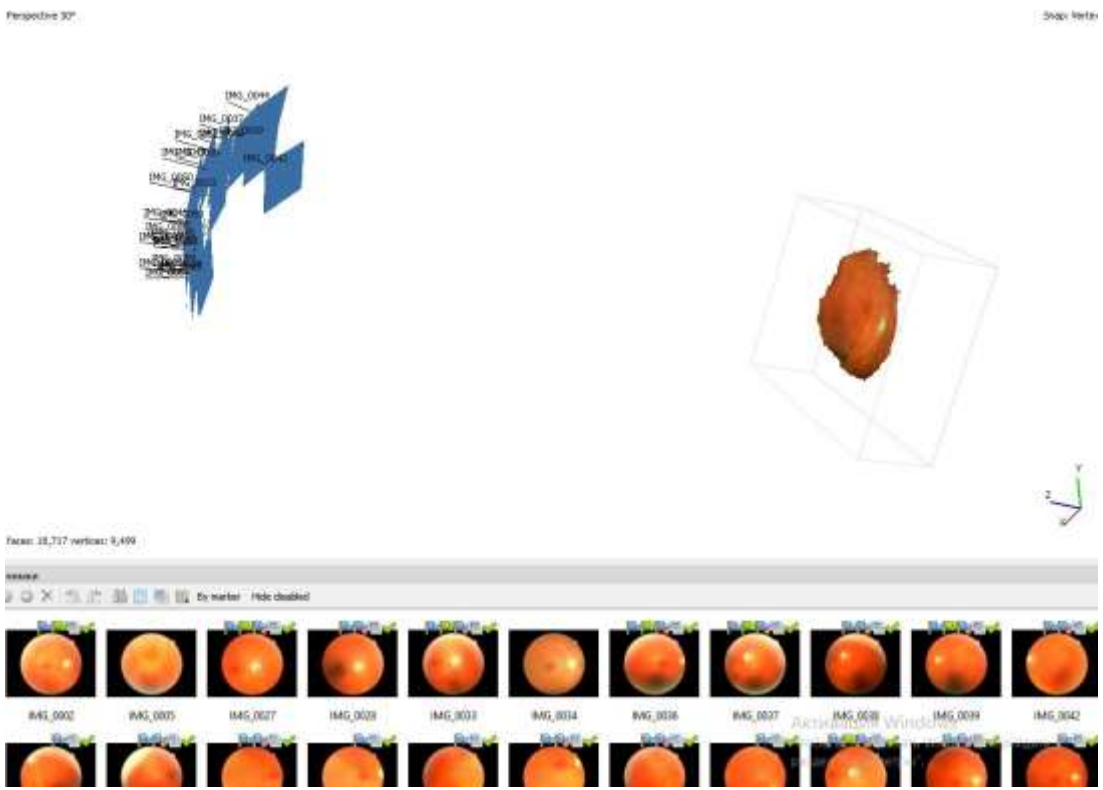

Определение позиций съемки (синим обозначены снимки) и визуализация модели

3D модели

3D модели с элементами трехмерной векторизации

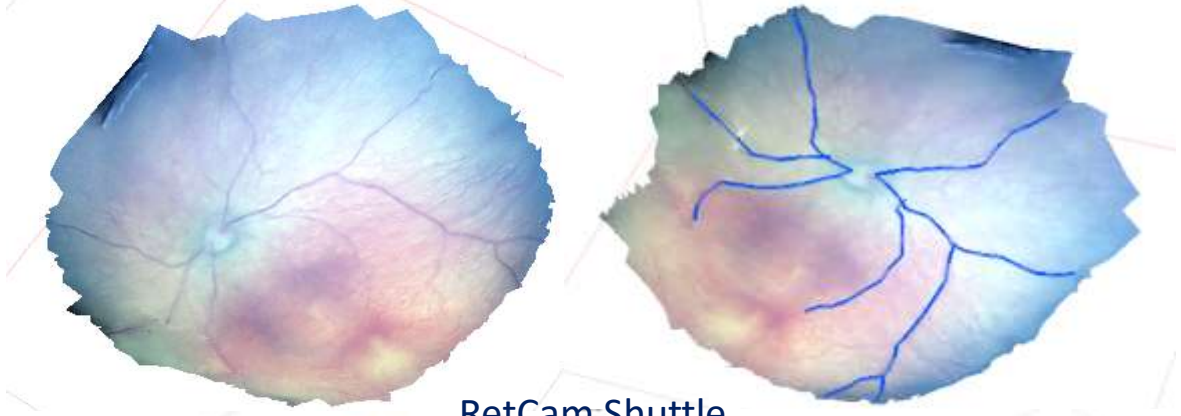

RetCam Shuttle

Topcon TRS-NW200

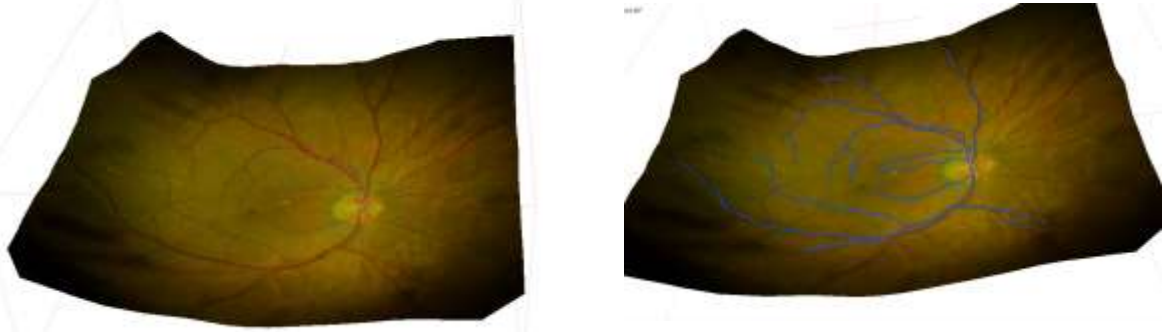

Versatile 3D HDR Camera

Полученные 3D модели

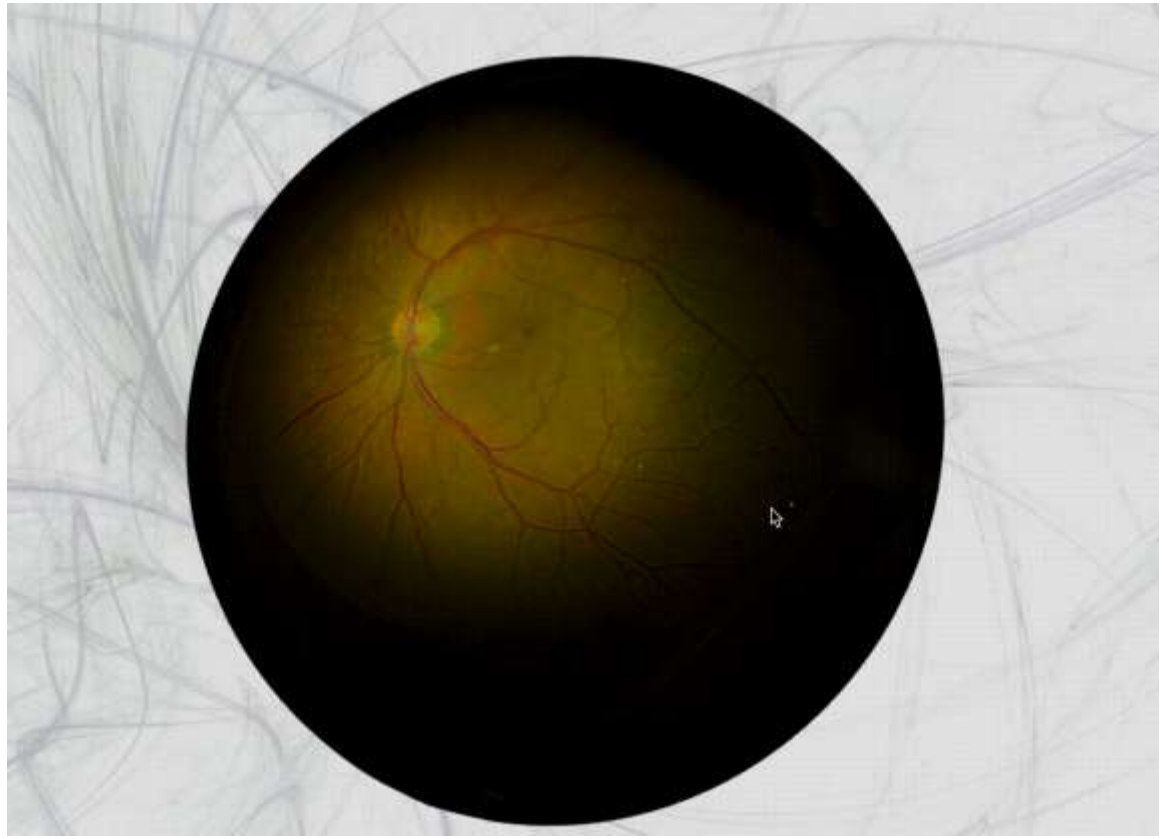

- Масштабирование производилось путем задания значения размеров структур глазного дна масштабными отрезками
- **Проверка точности:** Геометрия моделей соответствует реальному глазному яблоку (верифицировано измерениями)
- **Ограничение:** Качество исходных снимков критично. Артефакты освещения (у Topcon) создают на модели визуальный шум ("гофру"), не влияя на геометрию рельефа

Этапы обработки данных

1. **Извлечение кадров** из видео (Python, OpenCV)
2. **Отбор самых резких кадров** (Фильтр Лапласиана)
3. **Стабилизация видео** и повышение резкости (Optical Flow)
4. **Предобработка:** удаление фона, выделение области интереса
5. **Аннотация** и **аугментация** данных
6. **Обучение нейросети** U-Net с энкодером ResNet-50
7. **Векторный анализ** 3D-моделей для получения метрик

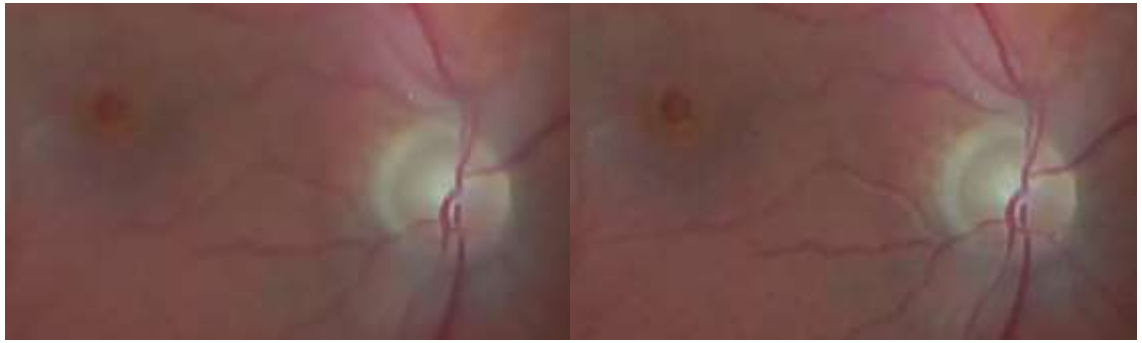

Фрагменты кадра до и после стабилизации и повышения резкости

Пример полученного изображения после удаления темного фона

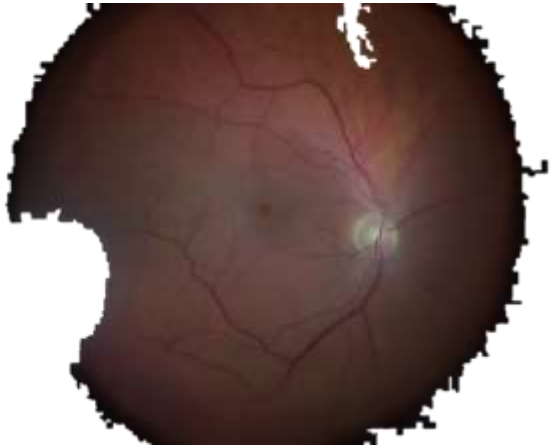

Пример изображения после удаления бликов, ареолов и артефактов

Создание размеченного датасета

Классы для сегментации: Оптический диск и макулярный разрыв
Фрагментация: Разделение на патчи 512x512 px (20 000+ образцов)
Аугментация: Поворот, сдвиг, изменение яркости и контраста для увеличения датасета и улучшения обобщающей способности модели
Результаты сегментации: высокая точность автоматического определения **> 94.5%**, модель надежно выделяет границы диска зрительного нерва и макулярного разрыва

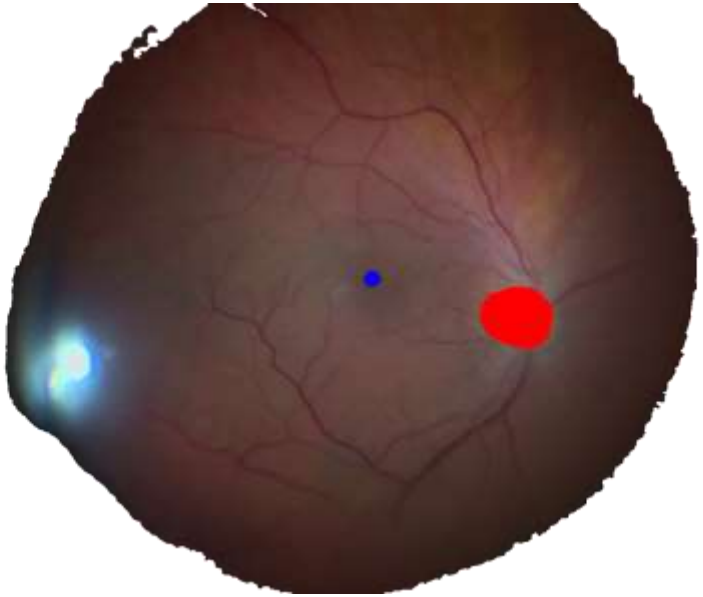

Пример аннотированного изображения

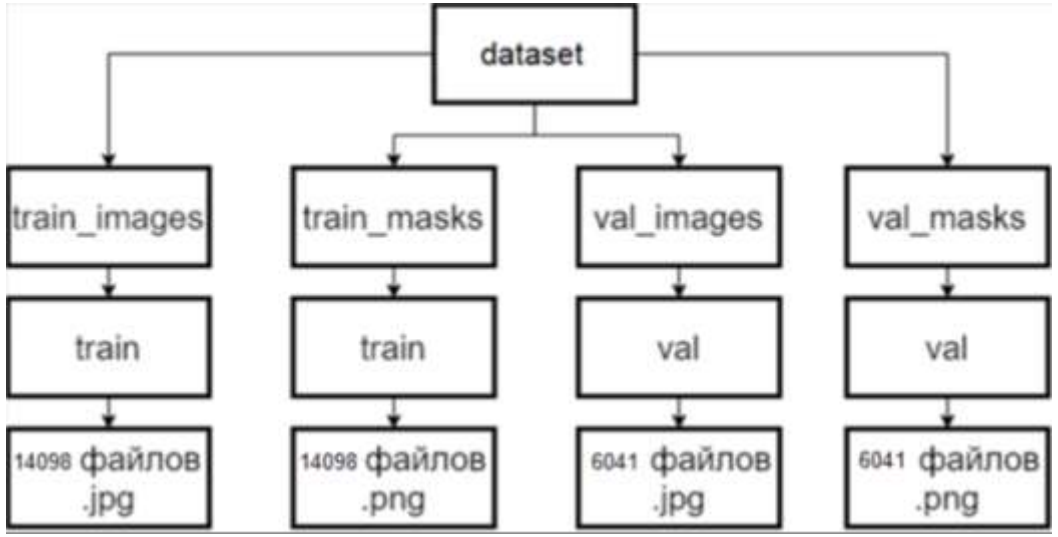

Структура директорий обучающей выборки

Обучение нейросети

- Модель обучена с использованием генератора, который подает данные порциями по 16 патчей. **Обучение модели на нескольких патчах** помогает улучшить ее способность к обобщению на новых изображениях. Таким образом, алгоритм обратного распространения ошибки работает эффективнее
- В качестве оптимизатора будет использован **Adam (Adaptive Moment Estimation),** который является одним из популярных методов оптимизации для обучения нейронных сетей
- В качестве декодера выбрана модель на основе **U-Net** – сверточной нейронной сети, которая позволяет обрабатывать изображения и выполнять задачу классификации каждого пикселя изображения

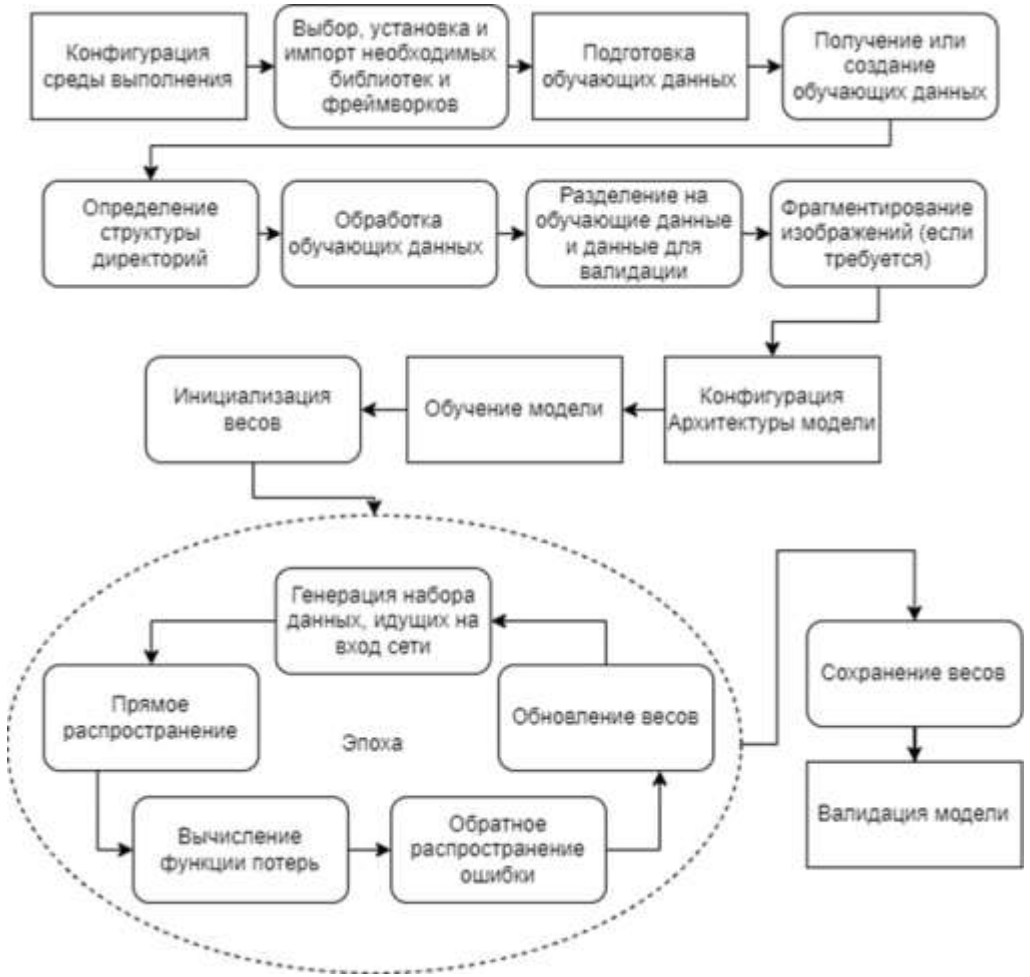

Алгоритм обучения модели

3D-моделирование и векторный анализ: от снимков к точным метрикам

Источник: 3D-модели, построенные по стереоснимкам (камера Leica HD)
Точность модели: ~0.025 мм
Векторизация: Построение точного контура разрыва на 3D-модели

Алгоритм построения аппроксимационной модели

1. Векторизация контура: на 3D-модели интерпретируются края разрыва, создается точный замкнутый векторный контур (граф из узлов и линий)

2. Расчет основных метрик: периметр (P) сумма длин всех отрезков контура, **площадь (S)** вычисляется по формуле Гаусса через координаты вершин

3. Построение 3D-тела: Векторный контур (форма) объединяется с профилем высоты (из ОКТ или модели) **высота (h)** определяется по длине нормали от центра тяжести фигуры до

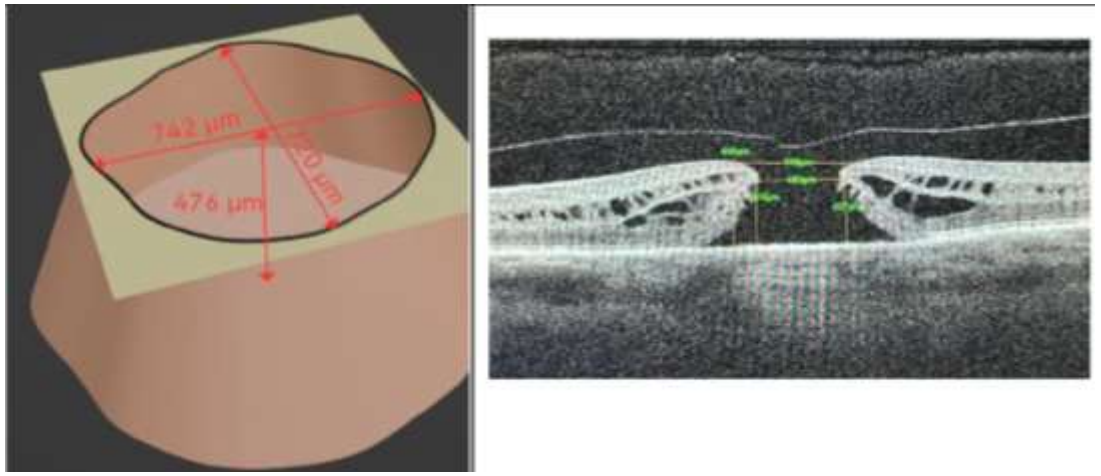

Создание аппромаксимационной 3D модели макулярного разрыва

Расчет объема объектов

Расчет объема с помощью триангуляции Делоне
Метод:
Объемная фигура разрыва автоматически разбивается на элементарные тетраэдры с помощью **триангуляции Делоне**
Это позволяет точно аппроксимировать сложную геометрию разрыва

Расчет:
Общий объем (**V**) вычисляется как сумма объемов всех тетраэдров.
$V = \Sigma V_i$, где V_i — объем каждого тетраэдра, рассчитанный через координаты его вершин.
Реализация:
Технология реализована на **Python** с использованием **Blender API (bpy)** для автоматизации расчетов.

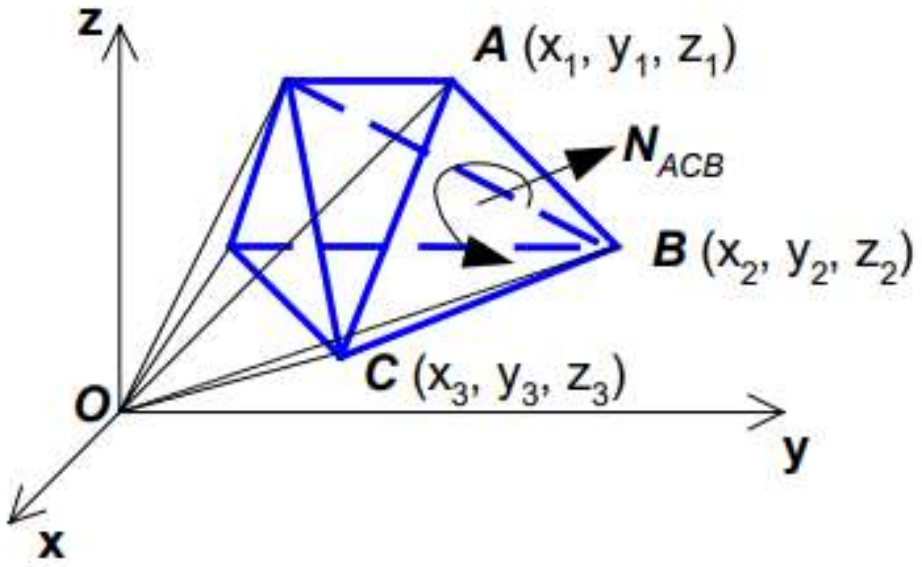

Иллюстрация формирования тетраэдра

	ОКТ	Диаметр	Высота	Модель	Разрыв, мкм		Высота, мкм	Периметр, мм	Площадь мм^2	Объем мм^3
		мкм	мкм		a вдоль	b поперек	h	P	S	V
1		0,272	0,408		292	263	328	0,915	0,0676	0,0364
2		913	502	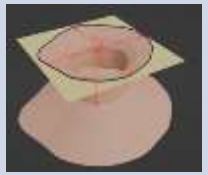	720	742	495	2,231	0,403	0,1479
3		550	376	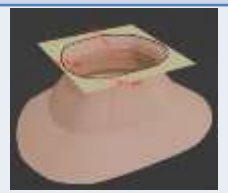	558	457	389	1,658	0,2088	0,1365
4		762	351		520	434	322	1,500	0,170	0,0235
5		588	379		432	392	419	1,351	0,132	0,1554
6	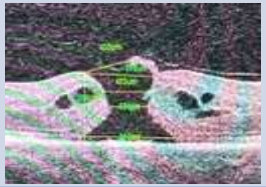	430	396		463	485	443	2,427	0,457	0,0808

Расчет глубины макулярного разрыва

Правила для малых, средних и больших разрывов.

1. Малые разрывы (Ø 90-400 мкм)

Глубина (ОКТ): 90–450 мкм

Глубина (3D-модель): 100–620 мкм (средняя 337 мкм)

Соотношение диаметр/глубина: ~1:1 (0.5–1.5)

Диаметр ≈ глубине. Погрешность метода 20 мкм

2. Средние разрывы (Ø 400-600 мкм)

Глубина (ОКТ): 330–750 мкм

Глубина (3D-модель): 170–750 мкм (средняя 416 мкм)

Соотношение диаметр/глубина: ~1:1 (0.5–1.5)

Диаметр ≈ глубине

3. Большие разрывы (Ø >600 мкм)

Глубина (ОКТ): 100–440 мкм

Глубина (3D-модель): 100–440 мкм (средняя 338 мкм)

Соотношение диаметр/глубина: Диаметр > глубины (1.5–6.0)

Диаметр не эквивалентен глубине

Нами впервые разработана **классификация, учитывающая диаметр разрыва:**

- *малые* 90-400 мкм; глубина 100-620 мкм (средняя 337 мкм)
- *средние* 400-600 мкм; глубина от 170-750 мкм (средняя 416 мкм)
- *большие* свыше 600 мкм: глубина 100-440 мкм (средняя 338 мкм)

Разрывы >400 мкм имеют высокую погрешность в 3D-моделях из-за неровного контура

Решение: Требуется индивидуальное 3D-моделирование с применением ИИ для точной оценки

Клинический пример №1

Пациент К., 72 года. Обратился с жалобами на ухудшение зрения и искажение изображения на левом глазу.
Субъективное обслевование:
Visus OS 0.1 н/к, по таблица ETDRS 1,0
КП: поля зрения в пределах возрастной нормы.
Тест Амслера: центре сетки наблюдается "слепое пятно", линии не видны.
Биомикроскопия: OS Диск зрительного нерва бледно-розовый, границы четкие. Артерии сужены, Вены полнокровны. В центральном отделе макулярный разрыв,на периферии- без очаговой патологии.
ОСТ: полный макулярный разрыв шириной до 776 мкм, высотой 427 мкм.
Расчет глубины без использования дополнительного оборудования:
1. Получение цифровых изображений для создания 3Д-модели использовались цифровые веб-камеры (лейка, топкон), подбор, контроль качества изображений;
2. Фотограмметрическая обработка; выполнение фототриангуляции снимков
3. Получение векторных данных и/или измерения по полученной модели
По данным стереофотограмметрии: диаметр разрыва шириной 720 мкм, глубиной 495 мкм.
Способ оценки параметров изменений макулярной области на основе стереофотограмметрии имеет минимальную погрешность в сравнении с известными методами исследования.
Диагноз: OS Ретинальные разрывы без отслойки сетчатки.
Показания к операции- прогрессирующее ухудшение зрения.
Рекомендовано: Микроинвазивная витрэктомия в сочетании с ленсэктомией, имплантацией ИОЛ , с мембранопилингом.
После лечения: Visus левого глаза 0,2 н/к, по таблице ETDRS = 0,7. ОКТ - края разрыва адаптированы.

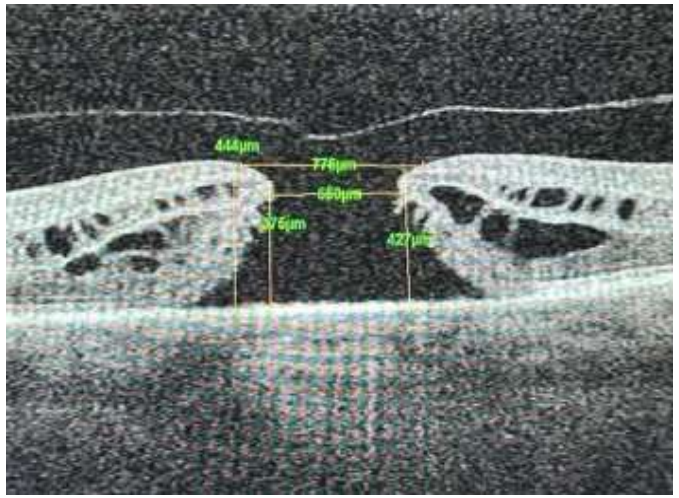

ОКТ-скан

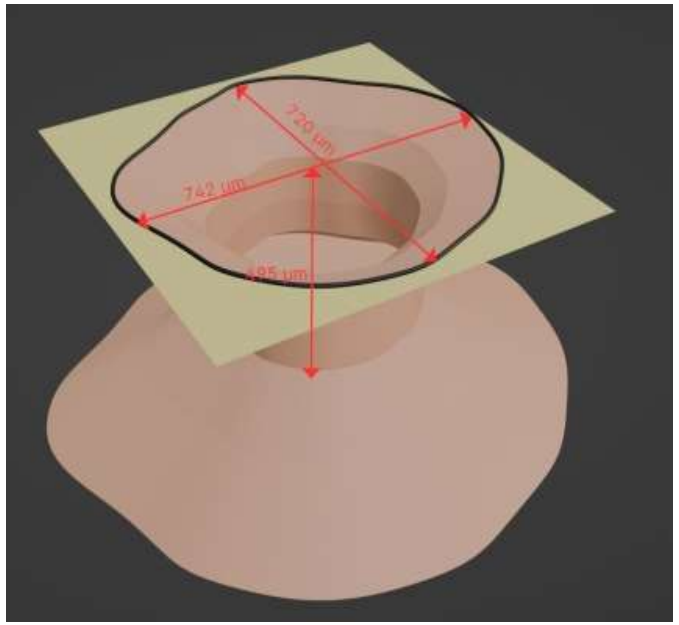

Стереофотограмметрическая модель

Клинический пример №2

Пациентка Р., 67 лет. Обратилась с жалобами на ухудшение зрения правого глаза в течение 2х недель.
Visus OD 0.05 н/к, по таблице ETDRS ETDRS = 1,3
КП: поля зрения в пределах возрастной нормы.
Тест Амслера: линии сетки искривлены в центральной области.
Биомикроскопия: OD Диск зрительного нерва бледно-розовый, границы четкие. Артерии сужены, Вены полнокровны. В центральном отделе - макулярный разрыв. На периферии - без особенностей.
ОСТ: полный макулярный разрыв шириной до 963 мкм, высотой 379 мкм.
Расчет глубины без использования дополнительного оборудования:
1. Получение цифровых изображений для создания 3Д-модели использовались цифровые веб-камеры (лейка, топкон), подбор, контроль качества изображений;
2. Фотограмметрическая обработка; выполнение фототриангуляции снимков
3. Получение векторных данных и/или измерения по полученной модели
По данным стереофотограмметрии: диаметр разрыва шириной 792 мкм, глубиной 419 мкм.
Способ оценки параметров изменений макулярной области на основе стереофотограмметрии имеет минимальную погрешность в сравнении с известными методами исследования.
Диагноз: OD Ретинальные разрывы без отслойки сетчатки.
Показания к операции: прогрессирующее ухудшение зрения.
Рекомендовано: Микроинвазивная витрэктомия в сочетании с ленсэктомией, имплантацией ИОЛ, с мембранопилингом.
После лечения: Visus OS 0,1 н/к.
ОКТ - края разрыва адаптированы.

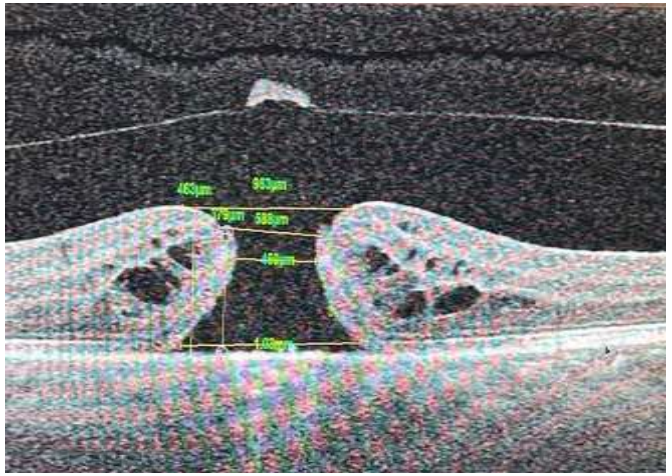

ОКТ-скан

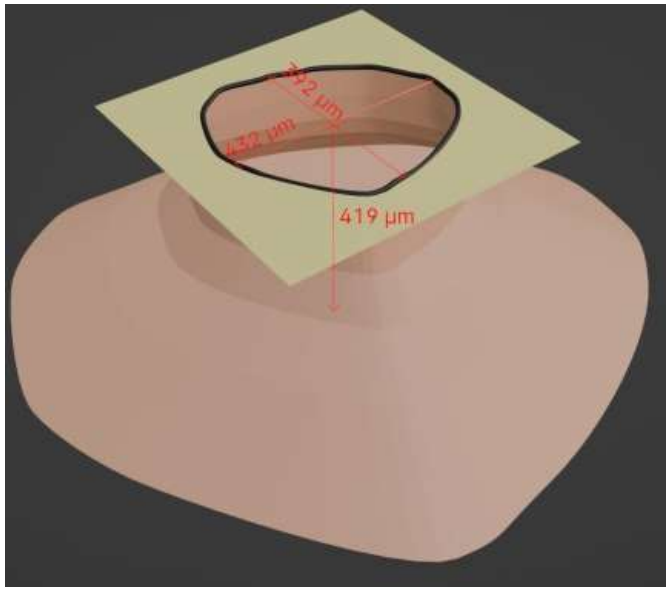

Стереофотограмметрическая модель

Выводы

- Применение разработанного алгоритма фотограмметрической обработки изображений и векторного анализа обеспечивает автоматизацию процессов создания трехмерных моделей с высокой точностью (до 0,025 мм).
- Технология построения 3D моделей и векторного анализа патологических изменений сетчатки позволяет объективно оценивать форму, глубину, площадь и объем патологических очагов, таких как макулярные разрывы, что является важным инструментом для планирования хирургических вмешательств.

Посетите платформу «Ключ к диагнозу»

Сайт keytodiagnosis2.ru

Для регистрации на платформе воспользуйтесь полем регистрации или напишите нам на почту keyto_d@inbox.ru

Скачайте тестовые изображения и оцените функционал платформы

Спасибо за внимание!

КЛЮЧ К ДИАГНОЗУ